


Федеральное агентство по здравоохранению и социальному развитию
Российской Федерации



ГОУ ДПО Пензенский институт усовершенствования врачей
Кафедра офтальмологии



М.И. Алешаев, Е.Е. Бражалович, С.Н. Косарев

ОТСЛОЙКА СЕТЧАТКИ

Учебное пособие для врачей

Пенза, 2007 г.

Введение

Отслойкой сетчатки (ОС) называется отделение 9 слоев сетчатой оболочки от пигментного эпителия субретинальной жидкостью. Выделяют первичную ОС, вторичную ОС и ретиношизис. **Первичная** ОС называется идиопатической или **регматогенной** (от греч. регма – разрыв). Доля ОС в глазной заболеваемости колеблется от 6,1 до 9,7%, причем среди женщин она встречается несколько чаще [Вавилова О.В., 2005]. Регматогенные отслойки составляют до 75% всех ОС.

Отслойка сетчатки – одно из тяжелейших заболеваний органа зрения. Оставленная без лечения, она почти неизбежно становится тотальной с практически полной потерей зрения и приводит не только к слепоте глаза, но и гибели его как органа. Среди причин инвалидности по зрению ОС составляет до 9%, причем 84% страдающих этим недугом – лица трудоспособного возраста [Поскачина Т.Р., Захарова Е.К., Внукова Л.Е., 2005]. Необходимо отметить, что уровень первичной инвалидности вследствие ОС в настоящее время значительно снизился за счет внедрения современных методов лечения.

Патогенез отслойки сетчатки

Кроме разрыва сетчатки и проникновения под нее жидкости, ведущими причинами в возникновении ОС являются тракции сетчатки со стороны СТ и ослабление связей между рецепторным слоем сетчатки и подлежащим пигментным эпителием из-за дистрофии сетчатки и хориоидеи. В патогенезе ОС выделяют следующие факторы:

1. Эмбриологические предпосылки – диспропорция в размере оболочек глаза и объеме стекловидного тела (СТ). При большом объеме глазного яблока и микрогалиоиде – маленьком относительном объеме стекловидного тела усиливаются витреоретинальные тракции. Неравномерным тракциям сетчатки со стороны СТ может способствовать и замедление обратного развития галиоидной артерии во внутриутробном периоде.

2. Анатомические факторы: наличие витреоретинальных креплений способствует образованию разрывов сетчатки при наличии тракций СТ в этих зонах.

3. Наследственные факторы: а) наследуемый ювенильный ретиношизис, сцепленный с полом; б) большая группа аутосомно наследуемых периферических витреохориоретинальных дистрофий (ПВХРД), приводящих к разрывам сетчатки («след улитки»), филиариформные или нитевидные дегенерации Томсона,

постэкваториальная хориоретинальная атрофия, сопровождающаяся пигментацией по ходу сосудов сетчатки на крайней периферии); в) некоторые врожденные синдромы (Эперса-Данло, Грендблада-Страндберга, Марфана, Марчезани).

4. Гемодинамические факторы: такие общие заболевания, как гипертоническая болезнь, атеросклероз, диабет, создают неблагоприятный фон для развития дистрофических изменений в сетчатке, стекловидном теле и способствуют развитию отслойки сетчатки.

5. Механические причины: тупые травмы, контузии, проникающие ранения, хирургические травмы (чрезмерная криопексия, диотермокоагуляция, лазерная коагуляция, экстракция катаракты, витреоректомия).

Известно, что риск ОС повышен при близорукости, особенно при высокой ее степени и сопровождающейся астигматизмом [Лапочкин В.И., 1998]. Кроме задней отслойки СТ, в патогенезе ОС при миопии имеют значение различные виды ПВХРД, среди которых, помимо разрывов, наиболее «опасными» считаются:

- решетчатая дистрофия (рис. 1 а);
- дистрофия типа «след улитки» (рис. 1 б);
- витреоретинальные адгезии.

Среди механических причин ОС особое место занимает




Рисунок 1. а) Решетчатая дистрофия сетчатки; б) «след улитки»

экстракция катаракты, особенно выполненная интракапсулярным методом (риск ОС при этом может составить до 16%). Причины этого следующие. Во-первых, удаляется одна из естественных опор СТ – хрусталик, и СТ продвигается вперед, обуславливая опасную тракцию сетчатки в области витреоретинальных сращений. Во-вторых, на глазах с афакией из СТ вымывается гиалуроновая кислота, обеспечивающая его прочность, и СТ разжижается. Все это приводит к задней отслойке СТ и усилению тракций. Наконец, при ИЭК оказывается тракция непосредственно на сетчатку у зубчатой линии, где одной своей порцией прикрепляется циннова связка. В настоящее время с расширением показаний к ЭЭК с имплантацией ИОЛ данная причина ОС имеет меньший удельный вес.

Классификация первичной отслойки сетчатки

Классификация **М. М. Краснова** была предложена в 1966 г., но и сейчас не утратила своего значения. Согласно ей отслойка сетчатки разделяется на 3 категории:

I категория – отслойка сетчатки мобильная, тракция со стороны стекловидного тела выражена слабо, после 3-4 дней постельного режима сетчатка прилегает в области разрыва или даже полностью;

II категория – отслойка сетчатки характеризуется наличием тракции со стороны стекловидного тела, ограниченно мобильная, т.е. после 3-4 дней постельного режима сетчатка частично расправляется, но не прилегает к хориоиде в месте разрыва, определяются витреоретинальные сращения в области разрыва, задняя отслойка стекловидного тела;

III категория – отслойка сетчатки высокая, с фиксированными складками, ригидная, т.е. нет тенденции к прилеганию, определяются множественные витреоретинальные сращения.

Необходимо отметить, что под мобильностью сетчатки надо понимать не подвижность пузыря сетчатки при офтальмоскопии (это нередко имеется и при ригидных отслойках), а именно способность сетчатки прилегать к сосудистой оболочке после постельного режима.

Клиника отслойки сетчатой оболочки

При ОС болевых ощущений не бывает. На любое механическое раздражение, в том числе разрыв и тракции стекловидного тела, сетчатка реагирует единственным способом – большой видит в участке поля зрения, который противоположен формирующемуся разрыву, «вспышки света» или «молнии» при каждом движении глаза.

При возникновении задней отслойки СТ пациент ощущает фотопсии, вызванные натяжением сетчатки отделяющимся стекловидным телом. Момент разрыва сетчатки обычно характеризуется более яркой «вспышкой», но разрывы могут быть и бессимптомными (дырчатые разрывы на фоне дистрофии сетчатки, при которых нет витреальных тракций). Если при этом разрывается и кровоточит ретинальный сосуд, пациент может отмечать поднимающиеся черные точки, известные как «летающие мушки». Капли крови на самом деле опускаются, но пациент воспринимает их как поднимающиеся, поскольку они находятся позади хрусталика. Нередко при разрыве сосуда происходит кровоизлияние в стекловидное тело, имеющее соответствующую симптоматику. Иногда за этим кровоизлиянием не замечают отслойки сетчатки, что является серьезной диагностической ошибкой.

У пациента с только что произошедшим **периферическим** разрывом поле зрения не изменено. Только когда жидкость из разжиженного стекловидного тела проникает через разрыв и отслаивает сетчатку, больной может заметить черную тень у края поля зрения. Прогрессирование начавшейся отслойки идет и в стороны, и к заднему полюсу глаза. Соответственно пациент жалуется на ощущение надвигающейся с края поля зрения к его центру «завесы» (сверху, снизу или с боков). В проекции, противоположной разрыву, возникает искажение предметов (метаморфопсии), дрожание изображения. Острота зрения на этой стадии, как правило, значительно не снижается. Но когда «завеса» достигает центра, резко, до сотых, а иногда до gr. 1. certa, снижается острота зрения вследствие отслойки макулы. Иногда больные при этом отмечают, что видят как бы сквозь слой колеблющейся воды.

Описанная выше симптоматика развивается гораздо быстрее при верхних отслойках (когда разрыв локализуется в верхних квадрантах). Регматогенная ОС с разрывом в нижних квадрантах может развиваться длительно.

Некоторые пациенты отмечают динамику остроты зрения и поля зрения в зависимости от времени суток. У больных с верхней свежей отслойкой наблюдается улучшение в утренние часы, т.к. за ночь сетчатка может частично (а иногда полностью) при-

нять нормальное положение, и функции глаза улучшаются, но после принятия вертикального положения вновь следует ухудшение. У пациентов со свежей нижней отслойкой обычно наблюдается обратное явление – за ночь субретинальная жидкость распространяется к заднему полюсу, и утром зрительные функции ухудшаются, а после подъема больного жидкость смещается книзу, и наступает некоторое улучшение.

Отслойка сетчатки с **центральным разрывом** случается значительно реже, чем с разрывом в периферической зоне. Практически обязательным фоном ее является высокая, нередко осложненная близорукость с задней отслойкой СТ, провоцирующей сквозной макулярный разрыв. Субъективно перфорация макулы может восприниматься как понижение зрения до нескольких десятых, искривление линий (метаморфопсии), появление разрывов в середине линейных объектов. Затем вследствие проникновения под сетчатку жидкости развивается ОС. При этой форме ОС течение заболевания медленное и долго может сохраняться довольно высокая острота зрения (0,1-0,2), несмотря на то, что макулярная зона сетчатки отстоит от сосудистой оболочки на несколько миллиметров, но больные отмечают симптом зрения «сквозь слой колеблющейся воды». Характерным признаком ОС с центральным разрывом является субъективное уменьшение имеющейся близорукости, иногда значительное.

Тактика врача догоспитального этапа

Пациенту с жалобами, характерными для ОС, должен быть выполнен следующий минимальный объем обследования:

1. Визометрия
2. Периметрия
3. Офтальмоскопия с максимально достижимым мидриазом.

Оптимальный способ расширения зрачка – однократное закапывание 1% раствора холинолитика короткого действия (Цикломед, Тропикамид, Мидриацил, Мидрум) и 10% раствора неосинефрина (Ирифрин). Обратная офтальмоскопия зеркальным офтальмоскопом может быть мало информативной, особенно при осмотре крайней периферии глазного дна. Поэтому исследование желательнее проводить с помощью бинокулярного наложения офтальмоскопа. Это позволяет точно определить наличие и конфигурацию отслойки и в ряде случаев уже на данном этапе обнаружить разрыв. Офтальмоскопия прямым офтальмоскопом менее удобна, т.к. занимает более длительное время, а площадь обзора ограничивается диаметром пятна осветителя, и может быть использована в качестве уточняющей.

При офтальмоскопии при первичной ОС зона отслойки сетчатки характеризуется серовато-зеленым оттенком; в ней оп-

ределяются колеблющиеся серо-белого цвета складки сетчатки с более темными, чем на нормальных участках глазного дна, ретинальными сосудами, которые паралактически смещаются по отношению к сосудам хориоидеи, а также разнообразной конфигурации разрывы сетчатки. Разрыв отличается по цвету: он ярко-красный, так как сквозь дефект в сетчатке видна непосредственно сосудистая оболочка. Периферический разрыв сетчатки часто имеет подковообразный вид вследствие тракций СТ, тяжи которого тянутся не к центру глазного яблока, а по касательной к поверхности сетчатки в направлении цилиарного тела. Клапанные разрывы подковообразной или полулунной формы образуются чаще всего в верхне-наружном отделе сетчатки на фоне решетчатой дистрофии (рис. 2 а). Клапан разрыва может оторваться. Тогда в сетчатке образуется дефект с «крышечкой», которая под воздействием витреальной тракции смещается в СТ (рис. 2 б). При контузии глазного яблока возможны отрывы сетчатки от зубчатой линии на большем или меньшем протяжении. Отрывы, занимающие более $\frac{1}{4}$ окружности глаза, называют гигантскими (рис. 2 в). Центральный край такого разрыва имеет тенденцию к заворачиванию из-за сокращения преретинальной мембраны. При гигантском разрыве быстро развивается витреоретинальная пролиферация.

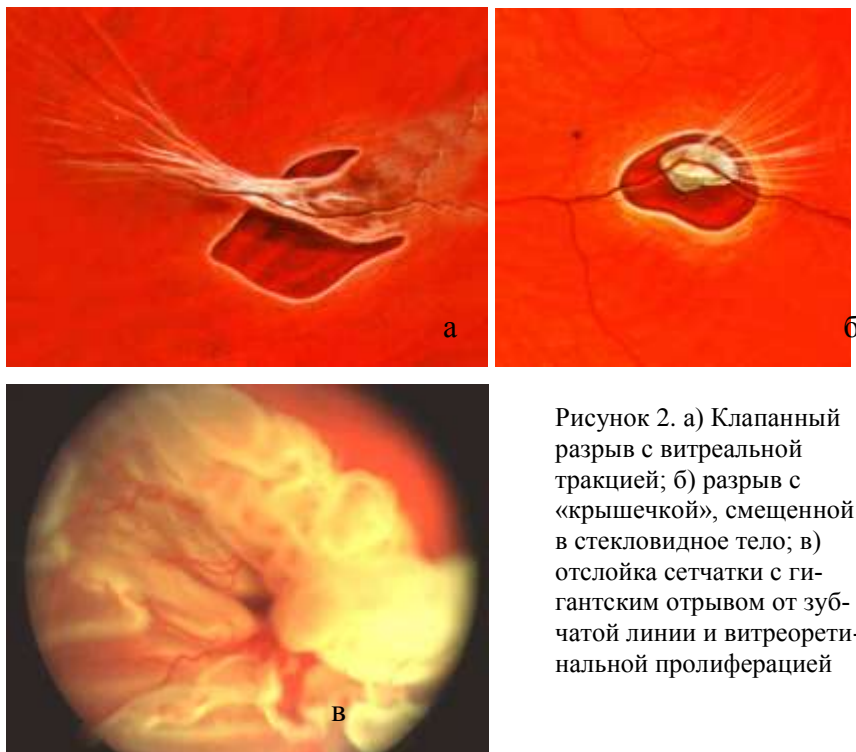


Рисунок 2. а) Клапанный разрыв с витреальной тракцией; б) разрыв с «крышечкой», смещенной в стекловидное тело; в) отслойка сетчатки с гигантским отрывом от зубчатой линии и витреоретинальной пролиферацией

При очень высоком пузыре отслойки сетчатки при офтальмоскопии может быть видна при биомикроскопии даже без использования дополнительных линз. В стекловидном теле просматривается взвесь пигментных частиц или частичный гемофтальм; нередко выявляется задняя отслойка стекловидного тела.

При отслойке сетчатки с центральным разрывом видна приподнятость сетчатки на участке, ограниченном ветвями цен-

тральной артериолы сетчатки. Сетчатка здесь полупрозрачна, покрыта мелкими складками, малоподвижна. В зоне центральной ямки видно округлое отверстие ярко-красного цвета с умеренно подрытыми краями, которое по мере увеличения отслойки в височном направлении как бы смещается на край пузыря и приобретает (вследствие наклонного положения) эллиптическую или даже щелевидную форму. При наличии в области заднего полюса миопической стафиломы дно такого разрыва может быть и не красного цвета. Оно приобретает беловато-желтый оттенок, который свойствен атрофическим зонам глазного дна. В таком случае отверстие заметно плохо – как участок с более четко выступающими хориоидальными сосудами или скоплениями пигмента.

После правильной диагностики ОС основной задачей врача догоспитального этапа является:

- 1) разъяснение пациенту тяжести заболевания и необходимости срочной госпитализации;
- 2) направление на стационарное лечение с грифом «Cito!».

Тактика врача приемного отделения

Задачей врача приемного отделения офтальмологического стационара является уточнение диагноза лечебного учреждения догоспитального этапа и определение необходимости и степени срочности госпитализации больного.

Благодаря лучшей оснащенности офтальмологического стационара по сравнению с поликлиникой врачом приемного отделения может быть проведена точная **дифференциальная диагностика** первичной регматогенной отслойки сетчатки.

Дифференциальный диагноз первичной ОС должен проводиться с такой офтальмологической патологией, как вторичная ОС, ретиношизис, новообразование сосудистой оболочки, васкулиты различной этиологии, нарушение кровообращения в сосудах сетчатки, центральный серозный ретинит, макулит, кровоизлияние в стекловидное тело и др.

При **вторичной отслойке сетчатки** проминенция сетчатки является следствием какого-то патологического образования позади нее. Причинами вторичной отслойки могут быть: опухоли сосудистой оболочки, кровоизлияние или экссудат под сетчаткой при диабетической ретинопатии, болезни Гиппель-Линдау, ретинит Коатса и т.д. Новообразование хориоидеи с экссудацией под сетчатку иногда может быть трудно отлочно от первичной

ОС, особенно при опухоли плоской части цилиарного тела или плоской меланоме в заднем полюсе глаза. В этом случае, кроме обнаружения разрыва даже при самом тщательном осмотре, значение имеют данные ультразвукового исследования глазного яблока в В-режиме («плюс-ткань» позади сетчатки).

Экссудативная ОС наблюдается также при склерите (в соответствующем квадранте), при болезни Лебера и Гиппель-Линдау (помогает тщательное исследование глазного дна, диафаноскопия и В-эхография). Более трудна дифференциальная диагностика с некоторыми наследственными синдромными заболеваниями.

Ретиношизис – это расщепление сетчатки между наружным сетчатым и внутренним зернистым слоем. Ретиношизис часто бывает наследственным. При дифференциальной диагностике учитываются такие признаки, как состояние остроты и поля зрения, прозрачность сетчатки, подвижность ее, отношение к зубчатой линии, форму поверхности, наличие разрывов через все слои или в одном слое. Ретиношизис часто протекает бессимптомно. Приподнятая сетчатка сохраняет прозрачность, границы ее не распространяются до зубчатой линии, а поверхность остается вогнутой. При биомикроофтальмоскопии можно видеть, что разрывы сетчатки несквозные и локализуются во внутренних слоях. Часто видны пигментированные линии по краю

приподнятого участка сетчатки. В редких случаях, когда возникают разрывы как внутренних, так и наружных слоев сетчатки в зоне ретиношизиса, на его фоне может возникнуть первичная отслойка сетчатки.

При васкулитах, центральной серозной хориоретинопатии (ЦСХ) или нарушении кровообращения в сосудах сетчатки может возникнуть **транссудативная макулярная ОС**. Она чаще наблюдается у людей среднего возраста, в основном у мужчин, и бывает преимущественно односторонней. Отслойка сетчатки вместе с подлежащим пигментным эпителием наступает не вследствие разрыва, а в результате просачивания плазмы через неполноценную стенку хориокапилляров и базальную пластинку (оболочку Бруха). Больной замечает в поле зрения одного из глаз довольно четко очерченное темное пятно, обычно занимающее центральную зону. Возникающая скотома всегда бывает относительной. Вторым патогномичным симптомом этого заболевания является микропсия: предметы кажутся для больного глаза уменьшенными и расположенными значительно дальше в пространстве, чем при наблюдении здоровым глазом. Также отмечается сдвиг рефракции в сторону ее ослабления. Эти проявления болезни связаны с проминенцией сетчатки в сторону стекловидного тела и соответствующим растяжением ее поверхности, в результате чего изображение предмета на глазном дне начинает

занимать несколько меньшее число фоторецепторов, чем до заболевания. При осмотре глазного дна (лучше в бескрасном свете) отмечается искажение ретинальных рефлексов в области макулы, а также снижение прозрачности сетчатки, появление в ее глубоких слоях точечных беловатых включений. Заболевание может длиться долго, в течение нескольких месяцев, но прогноз в целом благоприятен и острота зрения нередко восстанавливается до исходных величин.

Гемофтальм, как уже упоминалось, может сопровождать ОС в случае одновременного разрыва сетчатки и ретинального сосуда. В тех случаях, когда в стекловидном теле находится взвесь крови, затрудняющая офтальмоскопию либо кровь находится в ретролентальном пространстве, перед сетчаткой, это может затруднять диагностику ОС. В таком случае больной госпитализируется, и ему наряду с рассасывающей терапией в течение 2-3 дней назначается постельный режим с поднятой верхней частью туловища и бинокулярной повязкой, чтобы обеспечить оседание крови книзу. После этого проводится уточняющая офтальмоскопия. Диагностике помогает также ультразвуковое В-сканирование.

Необходимо иметь в виду, что ОС может сопровождаться **воспалением сосудистого тракта** и клиникой иридоциклита или увеита. Поэтому в каждом случае увеита должна быть ис-

ключена ОС, а ОС при явлениях увеита не обязательно отнесена к вторичной или экссудативной.

Если диагноз первичной ОС не вызывает сомнения у врача приемного отделения, больной госпитализируется и тщательная офтальмоскопия с целью определения точной конфигурации отслойки, локализации разрыва, степени тяжести витреопролиферативного процесса должна проводиться хирургом или хирургической бригадой, которая будет проводить оперативное лечение.

Отслойка сетчатой оболочки является неотложной патологией во всех случаях. Давность существования отслойки сетчатки оказывает неблагоприятное действие на зрительные функции. Принято считать «свежей» отслойку сетчатки в сроки до 2 недель. В эти сроки оперативное лечение дает наиболее высокий эффект восстановления зрительных функций. Особенно срочная госпитализация и лечение необходимы при угрозе отслойки макулярной области сетчатки, что характерно для верхних отслоек, отслоек с гигантским разрывом и отрывов от зубчатой линии. Таким образом, пациент должен быть госпитализирован **немедленно** при:

- свежей отслойке;
- отслойке сетчатки в верхних квадрантах;
- наличии гигантского разрыва или отрыва сетчатки от зубчатой линии (как правило, следствия травмы);

- любой отслойке сетчатки с разрывом любой локализации, достигшей макулы с угрозой отслойки ее;
- отслойке сетчатки с частично или полностью отслоенной макулой.

И. Крейссиг (2005) указывает на то, что временная протяженность и высота отслойки макулы влияет на послеоперационную остроту зрения, а именно: длительность отслойки макулы в пределах 1 недели является критической для восстановления функций макулы.

Не являются urgentными:

- старая отслойка сетчатки, занимающая нижнюю половину глазного дна и имеющая линии самоограничения;
- ретинодиализ, который представляет собой разрыв вследствие врожденных дефектов сетчатки у зубчатой линии, преимущественно в нижне-наружном квадранте глазного дна, характеризуется медленным бессимптомным течением прогрессирования отслойки сетчатки, часто с линией самоограничения;
- отслойка сетчатки с центральным разрывом вследствие особенностей ее течения (см. выше).

В этих случаях перед госпитализацией может быть проведено необходимое обследование и коррекция общего состояния пациента в амбулаторных условиях.

Тактика хирурга

В составе консервативной терапии назначают мидриатики для достижения стабильного мидриаза, нестероидные ПВП, при сопутствующем увеите – дексаметазон местно.

Лечение ОС возможно только хирургическим путем. Современные методы хирургии обеспечивают прилегание сетчатки более чем в 90% случаев и повышение остроты зрения до 0,6 – 1,0 в 70% и более [В.А. Мачехин, А.Д. Ченчик, 2005].

Офтальмоскопия. Основная задача офтальмоскопии, проводимой хирургом, – обнаружение и локализация разрыва (разрывов) сетчатки. Производится при максимально достижимом мидриазе с помощью бинокулярного налобного офтальмоскопа, позволяющего получить достаточное по площади изображение глазного дна, с зарисовкой согласно принятой схеме (рис. 3, 4). Предпочти-

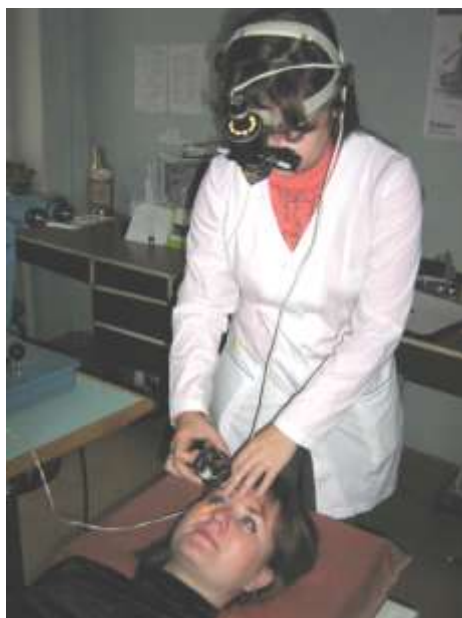

Рисунок 3. Положение врача и пациента во время офтальмоскопии с помощью налобного бинокулярного офтальмоскопа

тельное положение пациента – лежа. Это создает оптимальные условия для определения истинных границ отслойки и позволяет наклонить голову пациента в нужную сторону. Первичный разрыв сетчатки преимущественно определяет конфигурацию отслойки. Таким образом, определение границ отслойки дает точные ориентиры, где искать разрыв. Конечно, также необходимо исследовать всю сетчатку вплоть до зубчатой линии. Только максимальная предоперационная диагностика обеспечивает максимальный успех при минимальной хирургии.

Возможно проведение биомикроскопии сетчатки с помощью щелевой лампы и различных контактных и асферичных линз (трехзеркальная линза Гольдмана, панфундус-линза и др.) (рис. 5). Недавно разработанные непрямые широкоугольные

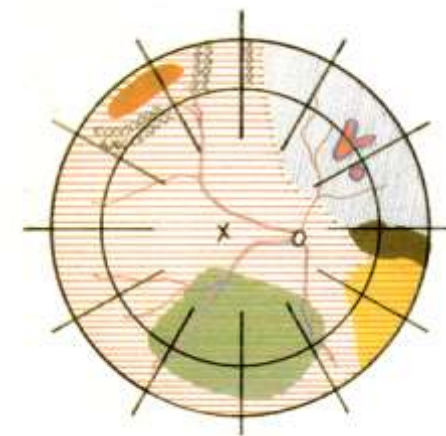


Рисунок 4. Ретинальная карта: синий цвет – отслоенная сетчатка и ретинальные вены; красный – прилежащая сетчатка (штрихи), кровоизлияния (сплошь), ретинальные артерии; красный с синим контуром – разрывы сетчатки; красные и синие штрихи – истончение сетчатки; черный – ретинальная пигментация; коричневый – пигментация хориоидеи; зеленый – помутнения в стекловидном теле; желтый – хориоретинальный экссудат

контактные линзы Майнстера, Фолька и Линкоффа для осмотра через узкий зрачок имеют угол обзора 125°, 130° и 140° (сопоставимо с углом обзора бинокулярного офтальмоскопа). Непрямая линза позволяет достаточному количеству света преодолевать влияние большинства хрусталиковых или капсулярных помутнений и дает возможность обнаружить разрыв в артефакич-



Рисунок 5. а) Трехзеркальная линза Гольдмана; б) панфундус-линза Майнстера; в) асферичная линза 60 дптр.

ном глазу, при наличии вторичной катаракты, преципитатов на поверхности интраокулярной линзы или через зрачок, не расширяющийся более 4-5 мм. С этими линзами при наличии некоторого опыта хирурга становится возможным обследовать сетчатку кпереди от экватора и обнаруживать точечные отверстия.

Правила обнаружения первичного разрыва основаны на принципе, что отслойка вначале развивается вокруг разрыва, затем прогрессирует до зубчатой линии кпереди от

разрыва, затем распространяется под действием силы тяжести к диску зрительного нерва. Окончательная форма отслойки зависит от:

1. места расположения первичного разрыва;
2. анатомических границ, таких, как диск зрительного нерва и зубчатая линия;
3. ретинальных сращений, если они имеются – например, после профилактического лечения или предшествующей операции по поводу отслойки сетчатки.

При описании локализации разрыва и конфигурации отслойки, приводимом ниже, необходимо учитывать, что исследо-

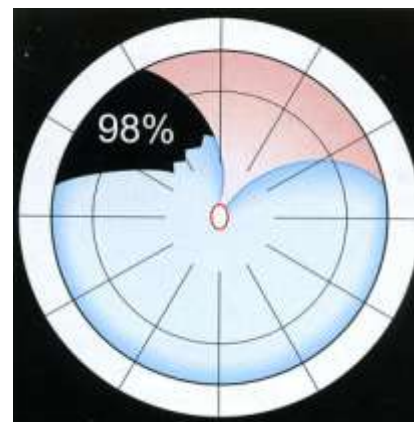

Рисунок 6. **Правило 1: Верхние темпоральные или назальные отслойки.** В 98% случаев первичный разрыв лежит в пределах 1,5 часов от более высокой границы

вание производится в положении пациента лежа, а исследующий врач располагается у головы пациента.

Правило 1. При верхних темпоральных или назальных отслойках первичный разрыв в 98% случаев располагается в пределах 1,5 часов ниже более высокой границы отслойки (рис. б). Это связано с тем, что отслойка при такой локализации

разрыва сначала распространяется к зубчатой линии, затем жидкость под действием силы тяжести продвигается вниз и к диску зрительного нерва, переходит через меридиан 6 часов и поднимается с другой стороны от диска до уровня первичного разрыва. При отслойках такой конфигурации не исключено наличие дополнительного разрыва ниже (а иногда даже выше) первичного разрыва. Причиной около 50% отслоек является единственный разрыв, но в 30% обнаруживаются два и в 20% случаев – три и более разрыва [И. Крейссиг, 2005]. Еще раз отметим, что полное прилегание сетчатки, особенно при недренирующей операции, возможно только при обнаружении и адекватной блокаде всех разрывов, поэтому так важно тщательное исследование сетчатки с обнаружением и первичного, и всех возможных дополнительных разрывов!

Правило 2. При верхних отслойках, пересекающих меридиан 12 часов, или тотальных отслойках первичный разрыв в 93% случаев располагается

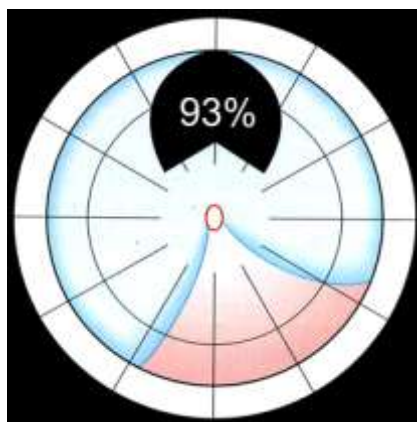


Рисунок 7. **Правило 2: Тотальные или верхние отслойки, пересекающие меридиан 12 часов.** В 93% случаев первичный разрыв находится на 12 часах или в пределах треугольника с вершиной у зубчатой линии и сторонами, расходящимися от 12 часов на 1,5 часа в каждую сторону

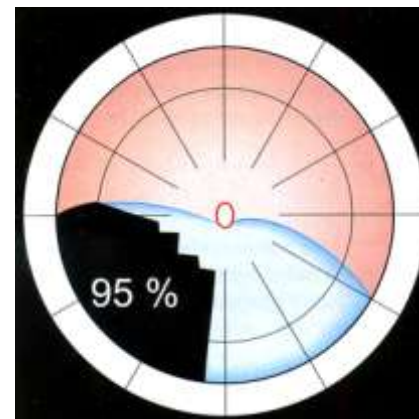


Рисунок 8. **Правило 3: Нижние отслойки.** В 95% случаев более высокая граница отслойки указывает, с какой стороны от диска находится нижний разрыв

в пределах треугольника с вершиной на 12 часах и сторонами, удаленными на 1,5 часа в обе стороны от 12 часов (рис. 7). Верхние отслойки, пересекающие срединную линию на 12 часах и распространяющиеся по обе стороны от ДЗН, со временем превращаются в тотальные. Следует помнить, что чем ближе разрыв к 12 часам, тем ближе к зубчатой линии он

расположен.

Правило 3. При нижних плоских отслойках разрыв расположен внизу, между меридианами 9 и 3 часов. Отслойка чаще плоская, так как воздействие силы тяжести на субретинальную жидкость меньше. Более высоко расположенная граница нижней отслойки указывает, с какой стороны от диска зрительного нерва находится разрыв, в 95% случаев (рис. 8). Если границы отслойки симметричны относительно 6 часов, необходимо исключить экссудативную отслойку, которая меняет контуры и симметрично смещается кверху при наклонах головы. Если границы отслойки не будут изменяться при наклонах головы в положении

пациента лежа, это говорит о наличии регматогенной отслойки сетчатки с отверстием точно на 6 часах.

Правило 4. «Нижние» буллезные отслойки представляют собой разновидность верхней отслойки, исходя из верхнего разрыва. Нижние отслойки, исходящие из нижнего разрыва, не имеют буллезной формы и не образуют складок. При обследовании пациента в положении лежа, наклоняя голову пациента в ту и в другую сторону, можно увидеть появившийся и наполняющийся жидкостью направленный кверху синус, показывающий, что отслойка распространяется не только от 3 часов через 6 к 9 часам, но при соответствующем положении пациента и выше.

При исследовании незначительно отслоенной сетчатки в области синуса обнаруживается разрыв, который ранее мог остаться незамеченным, т.к. располагается он в казавшейся прилежащей сетчатке (рис. 9).

Обязательным правилом должен являться подробный осмотр парного глаза, т.к. частота отслойки сетчатки на парном глазу составляет до 40%!

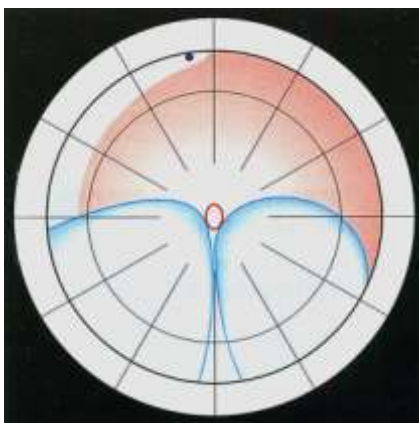


Рисунок 9. **Правило 4: «Нижние» буллезные отслойки.** Нижние пузыри при регматогенной отслойке исходят из верхнего разрыва

Предоперационная подготовка. При подготовке пациента к операции следует быть осторожным в прогнозе, особенно в отношении восстановления остроты центрального зрения, т.к. оно не всегда наступает даже при анатомическом полном прилегании сетчатки. В сложных случаях следует предупредить о возможности повторной операции. Также нужно обратить внимание пациента на важность профилактического обследования и лечения парного глаза.

Постельный режим с бинокулярной повязкой назначается с целью профилактики распространения отслойки сетчатки на область макулы, для уменьшения высоты и площади отслойки сетчатой оболочки и обеспечения лучшего результата операции, для определения ригидности отслойки, а иногда для обнаружения разрыва, сначала невидимого из-за складок сетчатки. Бинокулярная повязка исключает действие феномена Бэла (закатывание глаз кверху в момент смыкания глазной щели при естественном мигании) и тем самым предотвращает дальнейшее попадание внутриглазной жидкости через разрыв под отслоенную сетчатку и отслаивание ею новых участков сетчатки при движении глаз. Настоятельно рекомендуется бинокулярная повязка для оседания эритроцитов в нижний сегмент глаза при частичном гемофтальме, но при этом верхняя часть тела больного должна быть постоянно приподнята (сон в положении полусидя

или с высоким изголовьем). Это делает возможным офтальмоскопию и точную предоперационную диагностику.

Вместо ношения бинокулярной повязки можно максимум времени находиться с обоими закрытыми глазами в горизонтальном положении. Все медицинские процедуры и манипуляции желательно проводить в палате, не поднимая больного с постели. Допускается кратковременное изменение положения тела на момент гигиенических процедур, приема пищи и т.д. Контрольная офтальмоскопия после снятия бинокулярной повязки проводится также в палате, не поднимая больного с постели.

При свежих отслойках и сохранившейся способности сетчатки к расправлению назначение постельного режима является обязательным. Иногда после 2-3 дней строгого его соблюдения субретинальная жидкость рассасывается, а разрыв сетчатки временно закрывается корковым слоем СТ. Тогда отслойка полностью прилегает, и хирургическое вмешательство ограничивается лазерной или другой коагуляцией сетчатки.

При нижних и ригидных отслойках постельный режим может не назначаться. При отслойках с центральным разрывом назначение постельного режима мало эффективно.

Уменьшение секреции внутриглазной жидкости достигается приемом внутрь диакарба по 0,125 – 0,25 г × 2 раза в день в течение 2-3 дней. Также в предоперационном периоде для про-

филактики геморрагических осложнений назначается этамзилат 2,0 мл 12,5% раствора внутримышечно ежедневно № 3-5.

Пациента обследуют анестезиолог и терапевт. Их задача – исключить сопутствующую патологию, которая может явиться противопоказанием к оперативному лечению и последующему строгому постельному режиму в течение суток, и назначить коррекцию состояния пациента с общими заболеваниями, когда вмешательство по поводу ОС нельзя откладывать.

Выбор метода операции. Поскольку главным моментом в хирургическом лечении отслойки сетчатки является сближение сетчатки и хориоидеи и формирование хориоретинальной спайки, закрывающей разрыв, на выбор метода операции влияет наличие и степень витреоретинальных сращений, подвижность отслоенной сетчатки и характер разрыва. В зависимости от этого применяются следующие виды оперативного лечения:

- коагуляция сетчатки в месте разрыва (лазерная, транссклеральная или трансклеральная криопексия) – в случае полностью мобильной сетчатки, прилегшей после назначения постельного режима;
- временное экстрасклеральное баллонирование, эпи- или интрасклеральное пломбирование либо циркулярное дренирование субретинальной жидкости или без него;
- эндовитреальные вмешательства с витреоектомией, вве-

дением в стекловидное тело перфторуглерода или силикона с последующей эндоретинальной лазерной коагуляцией.

При выборе операции желательно, при прочих равных условиях, выбирать наименее травматичную операцию из возможных. Так, при одном или нескольких разрывах в разных участках глазного дна и свежей, легко расправляющейся отслойке показаны экономные пломбирующие операции, желательно с применением пломб из мягкого силикона. Если ожидается или наблюдается плохая резорбция субретинальной жидкости (высокая миопия, преклонный возраст и др.), то следует планировать вмешательство с дренированием. Диатермокоагуляция для достижения хориоретинальной спайки в настоящее время считается надежнее криопексии. При множественных паразкваториальных разрывах в нескольких квадрантах показаны циркулярные операции, обеспечивающие надежное сближение оболочек в полосе разрывов. При сморщивании стекловидного тела и сетчатки, наличии ригидных ее складок вследствие витреоретинальных тракций показаны операции, не столько вдавливающие оболочки, сколько уменьшающие внутреннюю поверхность капсулы глазного яблока (рифление, инвагинация швами, но не пломбирование или циркулярж), либо витреоретинальные вмешательства.

Принципы хирургического лечения **центральных отслоек** полностью совпадают с теми, что были изложены выше. Однако трудность оперативного подхода к области макулы делает эти вмешательства особо сложными. Эписклеральное пломбирование здесь может быть выполнено двумя способами: либо пломбу укрепляют над макулой швами, которые фиксируют к склере вблизи лимба, либо у зрительного нерва проводят «полуциркулярную» петлю из силиконовой ленты, концы которой крепят у сухожилий верхней и нижней прямых мышц, а в середине к ленте подшивают пломбу нужных размеров и конфигурации. Диатермо- или криовоздействие проводят с особой осторожностью ввиду близости зрительного нерва. Учитывая не очень высокую результативность таких вмешательств при данном виде отслойки и практическое отсутствие шансов на восстановление достаточно высокого центрального зрения из-за повреждения макулярной сетчатки вокруг центрального разрыва в процессе его коагуляции, от вмешательства можно воздержаться и попытаться блокировать разрыв с помощью лазеркоагуляции, если отслойка в заднем отделе еще очень плоская.

Принципы недренирующих операций. В последние годы в экстрасклеральной хирургии ОС произошли изменения: вместо лечения, направленного на всю протяженность ОС, оно ограничивается блокированием разрыва – причины отслойки. Это из-

менение представляет собой переход от использования длинных круговых пломб (цирклиж) с дренированием субретинальной жидкости к локальному пломбированию без дренирования. Недренирующие операции были введены Custodis в 1953 году и в настоящее время получили широкое распространение. В последние годы предложены следующие усовершенствования минимальной хирургии ОС:

- оптимизация блокады разрыва (установлено, что радиальное пломбирование предпочтительнее циркулярного);
- разработка метода временной тампонады разрыва (баллон Lincoff-Kreissig) для устранения осложнений сегментарного пломбирования – перфорации склеры (при наложении интрасклеральных швов) или индуцированных пломбой двоения и инфекции.

Предпосылками к недренирующей процедуре служат обнаружение всех разрывов и адекватная тампонада их эластичной пломбой. Пломба с натяжением подшивается к склере в области отслоенного разрыва и сжимается до половины своего объема с помощью матрасных швов. Это вызывает подъем внутриглазного давления (должна контролироваться пульсация центральной артерии сетчатки!). Однако внутриглазное давление в течение последующего часа (или часов) снизится до нормального уров-

ня, и сжатая эластичная пломба будет вторично расширяться, создавая глубокое вдавление в глазном яблоке и тем самым закрывая разрыв при условии, что пломба расположена правильно. В результате субретинальная жидкость исчезнет после операции и сетчатка приляжет, но только при условии, что все разрывы обнаружены и адекватно блокированы. Это и является принципом минимальной хирургии без дренажа.

Анестезия. В тех случаях, когда объем планируемого оперативного вмешательства не превышает 1 час, рекомендуется местная анестезия с внутривенным потенцированием. В таких случаях задача анестезиолога состоит в обеспечении адекватной нейролептаналгезии, исключаяющей глубокую седатацию пациента, так как внезапное пробуждение в ходе операции может сопровождаться произвольными движениями и ятрогенной травмой. В настоящее время методом выбора местной анестезии является ретробульбарная инъекция раствора ультракаина в объеме 3 мл.

Исключением является повторная операция, когда местная анестезия не полностью снимает болевые ощущения; тогда необходимо общее обезболивание. Проведение общей анестезии часто обуславливает развитие нежелательного миоза у пациента. Для устранения этого явления рекомендуется дополнять общую анестезию местной: это обычно обеспечивает необходимый для

операции мидриаз за счет блокады цилиарного ганглия.

Основные этапы и методы операции по поводу ОС.

1. Операционный доступ: лимбальная перитомия конъюнктивы с двумя послабляющими разрезами.

2. Интраоперационная офтальмоскопия с локализацией проекции разрывов на склере.

3. Адекватное эписклеральное пломбирование в проекции разрыва (разрывов). Ориентация пломбы (пломб) – радиальная (рис. 10 а). Фиксация пломбы предпочтительна матрасным П-образным или узловыми швами 4/00 со шпательной иглой (рис. 10 б). Расстояние между точками вкола матрасного шва определяется диаметром выбранной губки: оно должно равняться половине длины ее окружности (табл. 1).

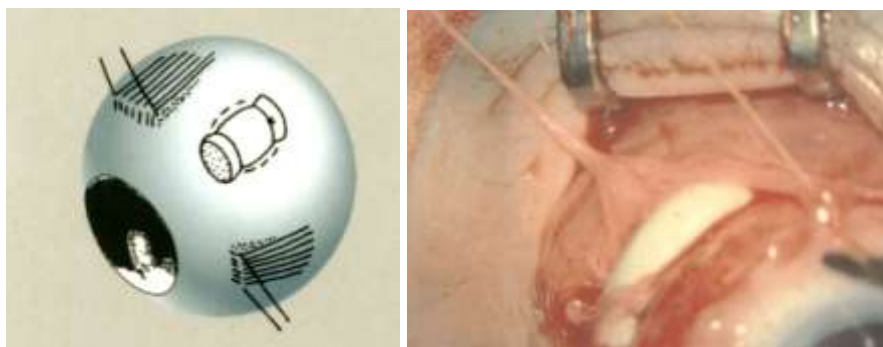


Рисунок 10. а) Радиальная ориентация эписклеральной пломбы; б) подшивание пломбы к склере

При множественных разрывах в одном квадранте возможна операция вдавления склеры с формированием интрасклерального кармана.

При множественных разрывах и обширных участках дегенерации сетчатки возможно сегментарное пломбирование до половины окружности глаза (рис. 11).

Таблица 1

Размер радиальной губки и ширина матрасного шва в зависимости от размера разрыва сетчатки

Разрыв сетчатки	Радиальная губка	Ширина матрасного шва
2 мм	4 мм	6 мм
3 мм	5 мм	8 мм
5 мм	7,5 (×5) мм	10 мм
8 мм	Две 7,5 (×5) мм	14 мм

При достаточных технических навыках наложения эписклеральной пломбы и уверенном владении методикой локализации разрыва с помощью бинокулярного офтальмоскопа возможно проведение т.н. баллонной процедуры. Она включает в себя точную локализацию разрыва без вскрытия конъюнктивы, подведения через разрез конъюнктивы и теноновой капсулы шириной 1,5-2 мм к месту проекции разрыва на склере баллонного

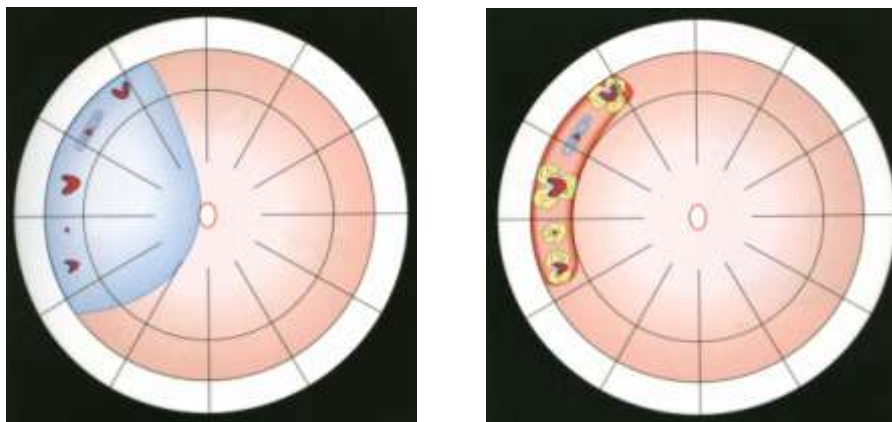


Рисунок 11. а) Множественные разрывы при 1,5-квadrантной отслойке (3 клапанных разрыва и круглое отверстие на одинаковом расстоянии от лимба). б) После точной локализации каждого разрыва и блокады разрывов параллельной лимбу пломбой \varnothing 4 мм сетчатка прилежит без дренирования.

катетера и заполнение его стерильной водой (рис. 12). При адекватном блокировании разрыва созданным вдавливением обеспечиваются условия для резорбции субретинальной жидкости с последующей лазеркоагуляцией краев разрыва. На 7-8 сутки после лазеркоагуляции при образовании плотных хориоретинальных сращений баллон удаляется. Все случаи эписклерального пломбирования, а также баллонной процедуры должны проводиться **без дренирования**, что обеспечивает профилактику послеоперационных гемофтальмов, эндоокулярной инфекции и позволяет оценить правильность наложения пломбы: если пломба полностью блокирует разрыв, субретинальная жидкость резорбируется на следующий же день, что видно при первой послеоперацион-

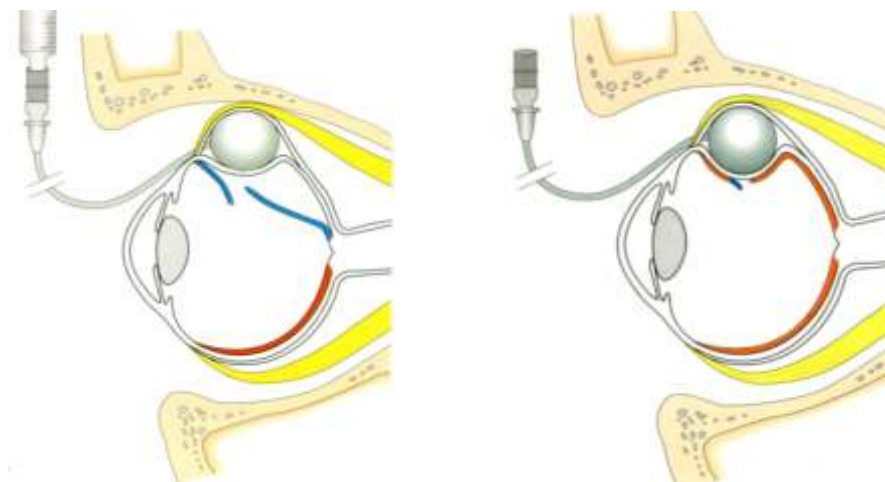
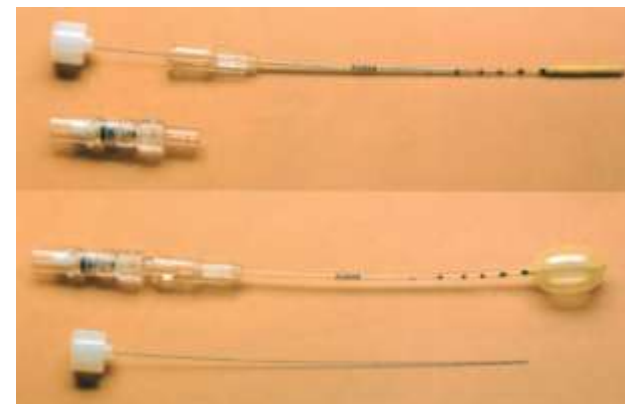

Рисунок 12. а) Баллон Lincoff-Kreissig. Баллон имеет металлический зонд и калибровку на трубке, чтобы облегчить введение и более точное установление положения баллона в парабульбарном пространстве; б) Сагиттальный разрез орбиты, показывающий баллон в теноновой капсуле сразу после введения. Баллон сдавлен между глазным яблоком и костной орбитой. Внутриглазное давление повышено. в) Сагиттальный разрез орбиты, показывающий баллон в теноновом пространстве после декомпрессии глаза, когда баллон принимает круглую форму и закрывает разрыв сетчатки. Сетчатка прилегла, и разрыв готов к лазерному лечению

ной офтальмоскопии (рис. 13). В этом случае необходимость в постельном режиме и бинокулярной повязке отпадает.

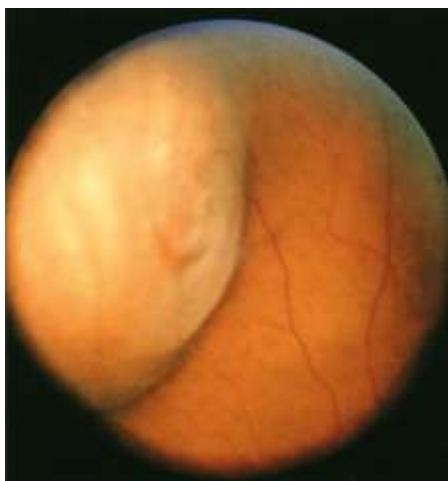

Рисунок 13. Офтальмоскопическая картина клапанного разрыва на баллонной пломбе на следующий день после введения баллонного катетера

При циркулярных дегенеративных изменениях и множественных разрывах возможно проведение операции циркуляжа. При этом необходимо помнить о том, что в раннем послеоперационном периоде возможно подтекание субретинальной жидкости

центральное циркуляжа из клапанных разрывов при формировании складок типа «рыбий рот» с последующим рецидивом отслойки, а в отдаленном послеоперационном периоде в 100% случаев наблюдаются стойкая гипотония, индуцированная миопия в среднем от 3 и выше дптр, концентрическое сужение поля зрения и преретинальный фиброз в центральной зоне сетчатой оболочки. В связи с этим предпочтительнее использовать в качестве рассасывающегося материала для циркуляжа хромированный кетгут либо аутофасцию бедра. Если в качестве материала используется силиконовая лента и есть 100% уверенность

в том, что разрывы заблокированы и хориоретинальная адгезия обеспечивает отсутствие подтекания жидкости из разрыва, циркулярную ленту необходимо пересечь в срок от 1 месяца после операции. Циркулярное вдавление склеры показано также при отслойках сетчатки с выраженной витреоретинальной тракцией с целью ослабления последней. В связи с выраженной офтальмогипертензией после наложения циркуляжа возможно дренирование субретинальной жидкости, которое осуществляется через разрез склеры длиной 1-1,5 мм после тщательного гемостаза зоны склеротомии методом пункции сосудистой оболочки. Опасности дренирования: кровотечение из сосудистой оболочки с формированием гемофтальма; усиление витреопролиферативного процесса вследствие нарушения гематофтальмического барьера; эндоокулярная инфекция; острая гипотония глаза с опасностью массивного кровотечения из сосудов сетчатки ex vivo. При неполном блокировании разрывов операция может быть дополнена лазеркоагуляцией сетчатки.

Хирургическое лечение отслойки сетчатки не показано при следующих условиях:

- ЭРГ – отрицательная;
- порог ЭЧ выше 350 мкА;
- КЧСМ ниже 14 Гц.

Послеоперационный период

На следующий день после операции производится обязательная офтальмоскопия, не поднимая больного. При условии блокирования разрыва (разрывов), признаком чего является резорбция субретинальной жидкости, постельный режим отменяется и необходимость в бинокулярной повязке отпадает.

При наличии субретинальной жидкости на 1-2 сутки после удачного пломбирования или наложения циркуляжа необходимо правильно расценить, что это: незавершившаяся резорбция субретинальной жидкости или неприлегание сетчатки вследствие неудачной операции? Офтальмоскопический признак остаточной субретинальной жидкости при адекватном блокировании разрыва – это вогнутая конфигурация участков неприлегшей сетчатки. Выпуклая конфигурация указывает на неадекватность блокирования, являющуюся причиной неприлегания сетчатки более чем в 94% случаях и причиной рецидива в 87% случаев [Захарова Г.Ю., Петричева С.В., Разик С., 2005] или на имеющиеся ненайденные разрывы.

Осмотр и офтальмоскопия имеют своей целью также выявление послеоперационных осложнений. В раннем послеоперационном периоде возможны: острое нарушение кровообращения в центральной артерии сетчатки и синдром ишемии переднего

отрезка глаза (в основном при операции циркуляжа, но возможно и при экстрасклеральном пломбировании или баллонировании без дренажа в случае чрезмерного повышения ВГД); тенонит; иридоциклит, увеит или эндофтальмит вследствие интраокулярной инфекции; гипертензия глаза; отслойка сосудистой оболочки. При наличии осложнений немедленно принимаются соответствующие меры.

Конъюнктивальные швы снимаются на 5-7 сутки после операции. Консервативное лечение включает в себя инстилляцию дезинфицирующих капель в течение 7-10 дней, при наличии отека (хемоза) конъюнктивы – инстилляцию 0,1% раствора дексаметазона. Для восстановления морфофункциональной структуры сетчатки и профилактики послеоперационных осложнений можно назначить парабульбарно дексазон или кеналог, эмоксипин, актовегин внутривенно капельно или струйно.

При расположении пломбы вблизи или под прямыми мышцами возможна диплопия, основным способом лечения которой является раннее, с 1-го дня после операции, назначение зрительных упражнений, сводящихся к совмещению изображений. Позднее назначение зрительной гимнастики приводит к тому, что формирующаяся рубцовая деформация мышц и мягких тканей служит причиной стойкой диплопии, требующей в последующем хирургического лечения.

Реабилитация и профилактика

После операции по поводу отслойки сетчатки больной нетрудоспособен в течение 1-1,5 месяцев. Далее он должен находиться на «Д» учете у офтальмолога. Рекомендуется щадящий режим труда с противопоказанием работ, связанных с наклоном туловища и головы, вибрацией, большой зрительной нагрузкой, поднятием тяжестей, работой в горячих цехах. Трудоустройство пациентов, перенесших операцию по поводу отслойки сетчатки, должно исключать возможность ранения второго глаза.

Наблюдение за пациентами осуществляется через 2 недели после выписки, затем через 1, 3, 6 и 12 месяцев, а далее ежегодно, но немедленно – при появлении жалоб на фотопсии или ухудшение зрения. Во время каждого осмотра обязательно обследование парного глаза с мидриазом, т.к. при наличии отслойки сетчатки риск ее возникновения на парном глазу возрастает, по данным разных авторов, до 8 – 40%, и 2/3 из них возникают в течение первых 5 лет после отслойки на первом глазу. При обнаружении «опасных» видов дистрофии сетчатки (все виды разрывов, решетчатая дегенерация, «след улитки»), особенно при близорукости, производится профилактическая лазеркоагуляция. Немедленная лазеркоагуляция показана в случае обнаружения свежего разрыва сетчатки, т.к. риск развития отслойки сетчатки особенно велик в первые 6-8 недель после появления разрыва.

Заключение

В настоящее время ОС остается тяжелой офтальмологической патологией, но в хирургии ее достигнуты значительные успехи, в результате чего эффективность лечения резко возросла. Анатомическое прилегание сетчатки достигается более чем в 90% случаев, и у 2/3 пациентов возвращается достаточно высокая острота центрального зрения. В настоящее время разработаны и совершенствуются различные модификации операций как экстра, так и интрасклерального типа, постоянное и временное, локальное и циркулярное пломбирование склеры с использованием монолитных и губчатых силиконовых эксплантатов, латексных баллонов. Признана роль тракционных факторов в патогенезе ОС. В перспективе развития ретинальной хирургии наиболее значительными представляются дальнейшие фундаментальные исследования витреоретинальных взаимоотношений в норме и при ОС, поиск путей профилактики и лечения ПВХРД и пролиферативной витреоретинопатии, создание центров витреоретинальной патологии, оснащенных современной аппаратурой и квалифицированными кадрами. Повышению эффективности лечения ОС должны способствовать также уточнение показаний к различным видам оперативных вмешательств и минимизация их объема.

Литература

1. Антелава А.Н., Пивоваров Н.Н., Сафоян Т.А. Отслойка сетчатки. – М., 1985. – 186 с.

2. Багдасарова Г.А. Место экстрасклеральной хирургии в системе лечения регматогенной отслойки сетчатки // Актуальные проблемы офтальмологии (тез. докл. юбилейного симпозиума, посв. 30-летию ГУ НИИГБ РАМН). – М., 2003. – С. 70.

3. Вавилова О.В. Распространенность и структура регматогенной отслойки сетчатки в республике Башкортостан // Съезд офтальмологов России, 8-й (1-4 июня 2005 г.): Тез. докл. – М.: Издательский центр МНТК «Микрохирургия глаза», 2005. – С. 286.

4. Волков В.В., Саксонова Е.О. Этапы становления и перспективы развития оперативного лечения отслойки сетчатки // Актуальные проблемы офтальмологии (тез. докл. юбилейного симпозиума, посв. 30-летию ГУ НИИГБ РАМН). – М., 2003. – С. 81-84.

5. Джалиашвили О.А., Горбань А.И. Первая помощь при острых заболеваниях и повреждениях глаза. – СПб.: «Гиппократ», 1999. – 368 с.

6. Захаров В.Д. Витрореетинальная хирургия. М., 2003. – 180 с.

7. Захарова Г.Ю., Петричева С.В., Разик С. Причины неприлегания и рецидивов регматогенной отслойки сетчатки // Съезд офтальмологов России, 8-й (1-4 июня 2005 г.): Тез. докл. – М.: Издательский центр МНТК «Микрохирургия глаза», 2005. – С. 291-292.

8. Крейссиг И. Минимальная хирургия отслойки сетчатки: Практическое руководство / Пер. с англ. – В 2 т. – М., 2005.

9. Луковская Н.Г. Дифференциальная диагностика ретиношизиса и отслойки сетчатки // Съезд офтальмологов России, 8-й (1-4 июня 2005 г.): Тез. докл. – М.: Издательский центр МНТК «Микрохирургия глаза», 2005. – С. 408.

10. Неотложная офтальмология / Под ред. Егорова Е.А. М., 2004. – 184 с.

11. Поскачина Т.Р., Захарова Е.К., Внукова Л.Е. Результаты комплексного хирургического лечения отслойки сетчатки // Съезд офтальмологов России, 8-й (1-4 июня 2005 г.): Тез. докл. – М.: Издательский центр МНТК «Микрохирургия глаза», 2005. – С. 424-425.

12. Современная офтальмология: Руководство для врачей / Под ред. Даниличева В.Ф. – СПб.: «Питер», 2000. – 672 с.

13. Филатов С.В. Отслойка сетчатки. – М.: «Медицина», 1976. – 135 с.