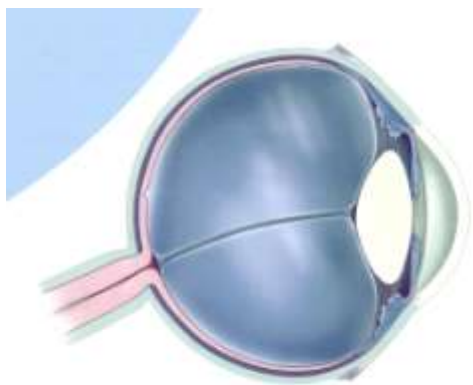


ГОСУДАРСТВЕННОЕ ОБРАЗОВАТЕЛЬНОЕ УЧРЕЖДЕНИЕ  
ДОПОЛНИТЕЛЬНОГО ПРОФЕССИОНАЛЬНОГО ОБРАЗОВАНИЯ  
ПЕНЗЕНСКИЙ ИНСТИТУТ УСОВЕРШЕНСТВОВАНИЯ ВРАЧЕЙ  
РОСЗДРАВА

---

П.Ю. Татарченко  
**ЗАБОЛЕВАНИЯ РОГОВИЦЫ  
И СКЛЕРЫ**

Учебное пособие для врачей общей практики



Пенза, 2010

Государственное образовательное учреждение  
дополнительного профессионального образования  
Пензенский институт усовершенствования врачей  
Росздрава

---

Кафедра офтальмологии

*П.Ю. Татарченко*

**ЗАБОЛЕВАНИЯ РОГОВИЦЫ  
И СКЛЕРЫ**

Учебное пособие для врачей общей практики

Пенза, 2010 г.

УДК: 617.713 - 007

ББК: 56.7

А 45

Заболевания роговицы, склеры, сосудистой оболочки: Учебное пособие для врачей общей практики. – Пенза, 2010. – 44 с.

Учебное пособие содержит материалы, необходимые для правильной диагностики и лечения заболеваний роговицы, склеры и переднего отдела сосудистой оболочки глазного яблока. В нем представлены данные по анатомии оболочек глазного яблока соответственно обозначенной тематике, необходимые для понимания сущности описываемой патологии, симптомы, входящие в роговичный синдром, симптоматика кератитов различной этиологии, а также симптомы воспалительных заболеваний склеры, т.е. наиболее частых заболеваний переднего отрезка глаза, приведены схемы диагностики и лечения.

Учебное пособие предназначено для врачей общей практики (семейных врачей).

Рецензенты: главный врач МУЗ «Городская больница им. Н.А. Семашко», Заслуженный врач РФ, к.м.н. Р.С. Галеев и ассистент курса офтальмологии Медицинского института ПГУ, к.м.н. Н.Б. Шурупова.

Учебное пособие утверждено Ученым советом ГОУ ДПО ПИУВ Росздрава 23 марта 2010 г., протокол № 3.

**Пособие составлено ассистентом кафедры офтальмологии ГОУ ДПО Пензенского института усовершенствования врачей Росздрава, к.м.н. П.Ю. Татарченко.**

---

---

## Содержание

1.	Введение .....	5
2.	Заболевания роговицы .....	7
2.1	Строение, питание и иннервация роговицы .....	7
2.2	Патология роговицы .....	12
	<i>Кератиты</i> .....	13
	<i>Герпетические кератиты</i> .....	18
	<i>Вирус Herpes Zoster</i> .....	23
	<i>Кератомикозы</i> .....	26
	<i>Акантамебные кератиты</i> .....	27
	<i>Язва роговицы</i> .....	29
	<i>Язва роговицы, вызванная синегнойной палочкой</i> .....	33
3.	Заболевания склеры .....	35
4.	Контрольные вопросы .....	39
5.	Литература .....	44

---

---

## Введение

В связи с выполнением приоритетного национального проекта «Здравоохранение» и Президентской программы по улучшению медицинского обслуживания на селе врачам общей практики приходится заниматься диагностикой и лечением больных с офтальмологической патологией.

На кафедре офтальмологии ГОУ ДПО Пензенского института усовершенствования врачей Росздрава подготовлено учебное пособие по лечению заболеваний роговицы и склеры – часто встречающейся и представляющей угрозу для зрительных функций патологии переднего отрезка глаза. В учебном пособии изложены анатомия наружной оболочки глазного яблока, клиника, диагностика и лечение заболеваний роговицы и склеры, в частности, кератитов различной этиологии, в том числе герпетической, язвы роговицы, склеритов и эписклеритов. Основные заболевания представлены в иллюстрациях. Описаны препараты, наиболее часто используемые при данной патологии.

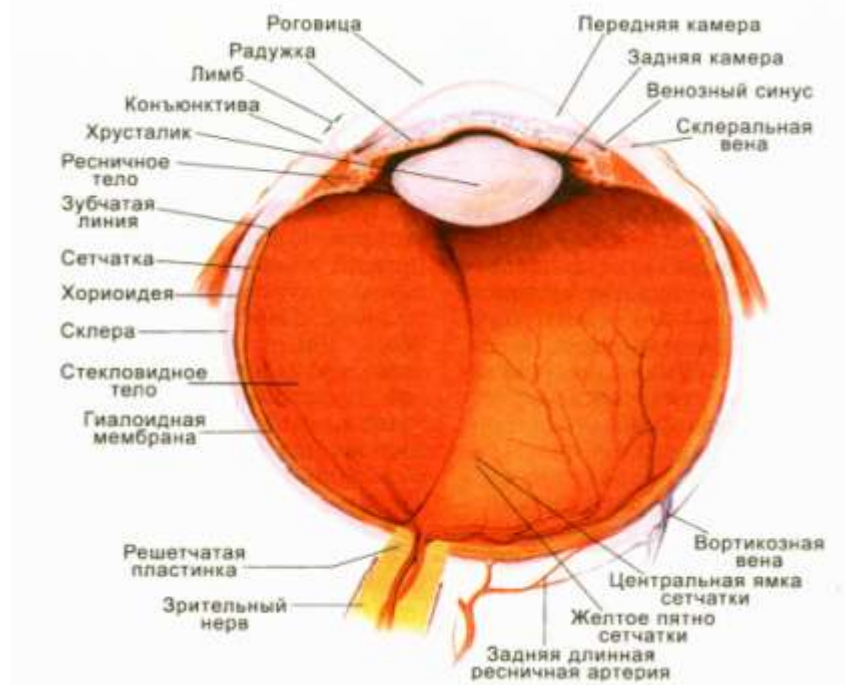


Рисунок 1. Строение глазного яблока

## Заболевания роговицы

**Строение роговицы.** Роговица представляет собой передний отдел наружной фиброзной капсулы глазного яблока, занимающий около 1/6 части ее поверхности. В норме роговица гладкая, прозрачная, зеркальная, сферичная, обладает высокой чувствительностью и не имеет сосудов. Поверхность ее постоянно увлажняется слезой. Полупрозрачный переход роговицы в склеру называется лимбом, ширина его 1 мм.

Роговица является главной преломляющей средой оптической системы глаза. Сила ее преломления составляет около 40-42 дптр.

Гистологически в роговице различают 5 слоев (рис. 2). Поверхностный слой – *эпителий* – обладает способностью быстрой регенерации, не оставляя помутнения. Эпителий роговицы отличается высокой проницаемостью, выполняет защитную роль и является регулятором содержания воды в роговице.

Изменения эпителия роговицы чаще всего выражаются отеком. Биомикроскопически можно выделить следующие *виды отека эпителия*:

- Одиночные пузырьки отслоившегося эпителия чаще располагаются у лимба;

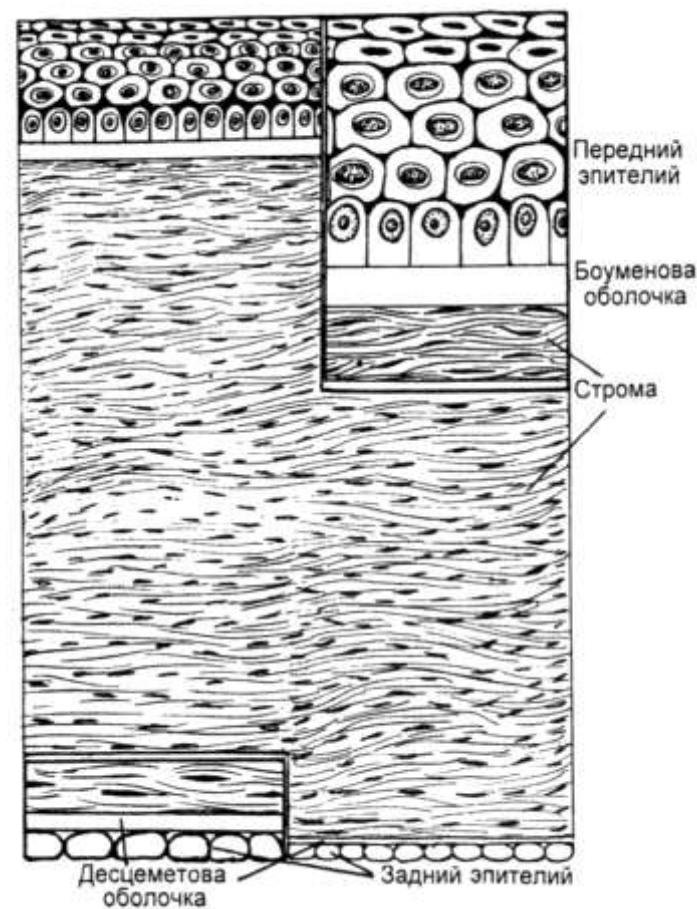


Рисунок 2. Строение роговицы

- Слившиеся вакуоли, образующие пузыри (буллы);
- Тотальный отек эпителия при остром приступе глаукомы;

- Отечный эпителий может отслаиваться пузырями, образуя поверхностные эрозии.

Эпителий быстро восстанавливается, не оставляя помутнений.

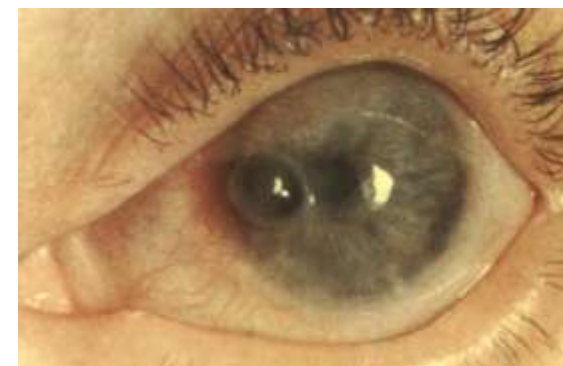**Боуменова оболочка** – передняя пограничная мембрана. Она бесструктурная, гомогенная, прозрачная и представляет самый поверхностный слой стромы роговицы. Обладает хорошей сопротивляемостью к повреждениям, но плохой к инфекциям. При патологии образует нежные складки в виде беловатых полос, негрубые облаковидные помутнения или точечные – после удаления инородных тел.

Собственное вещество роговицы, или **строма** составляет 9/10 всей толщи роговицы, являясь главной ее составной частью. Реакция при патологии:

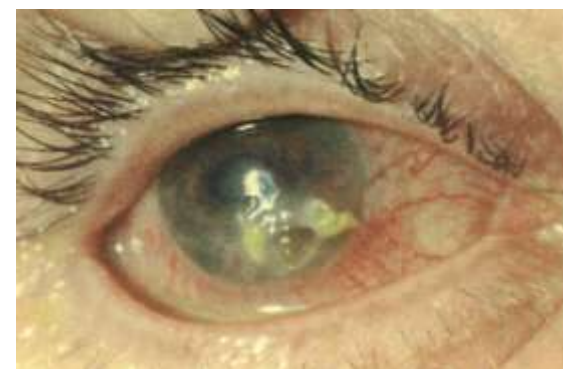- Легко отекает, набирая влагу;
- Толщина роговичного среза может увеличиваться в два раза и более;
- На внедрение инфекции реагирует образованием инфильтрата серого цвета;
- При повреждении стромы остаются грубые помутнения, страдает зрение.

Задняя пограничная мембрана, или **десцеметова оболочка** – это эластичная, гомогенная стекловидная пластинка, очень прочная. Реакция при патологии:

- Образует складки;
- Устойчива к травме и к инфекциям;
- При дефектах стромы пузыревидно выбухает (**десцеметоцеле**, рис. 3 а, б);
- Не регенерирует.



а)



б)

Рисунок 3 а, б. Десцеметоцеле

Со стороны передней камеры десцеметова оболочка покрыта *эндотелием*, представленным одним слоем шестигранных клеток, тесно прилегающих друг к другу. Реакция при патологии:

- Эндотелий легко отекает;
- Повреждение эндотелия приводит к проникновению влаги передней камеры в строму;
- Последняя набухает, теряет свою прозрачность;
- При иридоциклитах на эндотелий осаждаются клеточные элементы, образуются преципитаты;
- При патологии эндотелий не регенерирует.

**Питание роговицы.** В роговице нет сосудов, поэтому обменные процессы в ней замедлены. Питают роговицу сосуды краевой петливой сети по лимбу и влага передней камеры.

**Иннервация роговицы.** Отсутствие сосудов в роговице восполняется обильной иннервацией. В иннервации роговицы принимает участие первая ветвь тройничного нерва. Этим объясняется высокая чувствительность роговицы, а при попадании инородного тела в роговицу – сильный болевой синдром, слезотечение. Это защитная реакция роговицы.

**Признаки нормальной роговицы:** в норме роговица прозрачная, зеркальная, гладкая, блестящая, сферичная и очень чувствительная.

У роговицы **2 функции:**

- Опорная (наружная капсула)
- Оптическая (преломляющая лучи света)

**Патология роговицы.** Роговица легко вовлекается в патологический процесс и медленно выходит из него, т.к. она не имеет сосудов. Среди различных видов патологии роговицы основное место занимают **воспалительные заболевания (кератиты)** и **дистрофии**. Из статистики: каждый четвертый пациент приходит на прием с заболеванием роговицы. Болезни роговицы являются одной из главных причин снижения зрения, слепоты и слабосвидения.

Основную информацию о патологии роговицы можно получить при осмотре лупой при боковом освещении и при биомикроскопии. Важное значение имеет исследование чувствительности роговицы.

В ответ на любое раздражение роговицы появляется характерная триада:

- Светобоязнь;
- Слезотечение;

- Блефароспазм с ощущением инородного тела под веком.

Все это обозначается как *роговичный синдром*.

**Кератит** – воспаление роговицы. К объективным симптомам кератитов относятся:

- Покраснение глаза (перикорнеальная инъекция – ранний симптом воспаления роговицы за счет раздражения краевой петливой сети);
- Воспалительный инфильтрат роговицы (чаще очаговый);
- Снижение зрения.

В месте инфильтрата роговица теряет блеск, становится матовой, шероховатой, непрозрачной. Как правило, снижается чувствительность роговицы. Вокруг роговицы появляется глубокая перикорнеальная инъекция (рис. 4).

Исходы кератитов:

- Облачковидное помутнение;
- Пятно – плотное ограниченное помутнение беловатого цвета (рис. 5);
- Бельмо – плотный непрозрачный рубец роговицы (рис. 6 а, б).

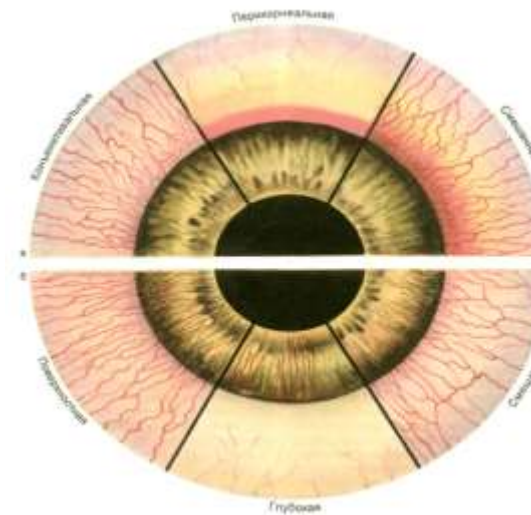


Рисунок 4. Виды инъекции (верхний сегмент) и неоваскуляризации (нижний сегмент)

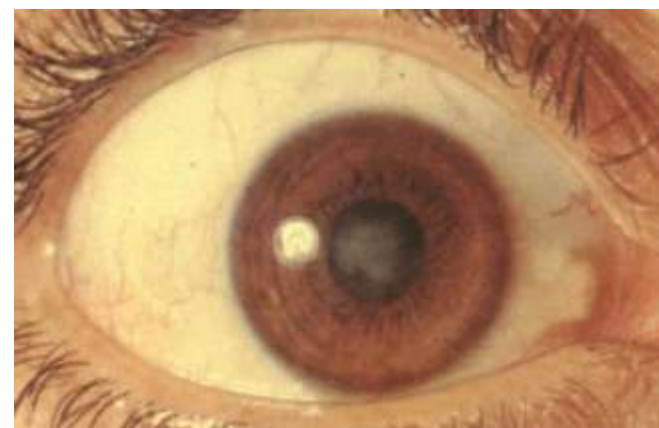
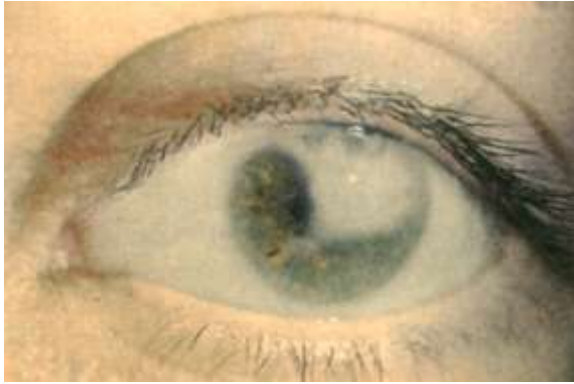
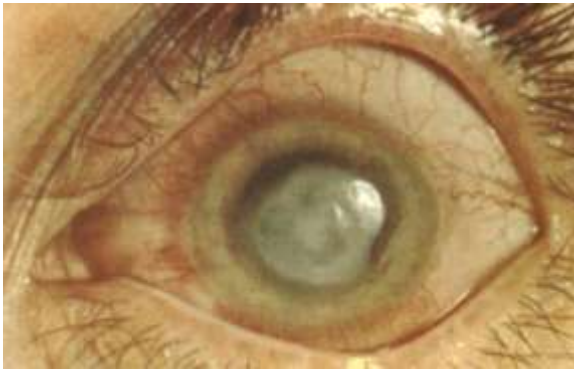


Рисунок 5. Пятно роговицы



а)



б)

Рисунок 6 а, б. Бельмо роговицы

Классификация кератитов:

- Экзогенные
  - Бактериальные (в т.ч. травматические)
  - Вирусные
  - Грибковые
- Эндогенные
  - Вирусные

- Нейропаралитические
- Авитаминозные
- Сифилитические
- Туберкулезные
- Бруцеллезные

**Диагностика кератитов** не вызывает затруднений, т.к. роговица доступна осмотру. Труднее выявить этиологию. Для этого используют анамнез и лабораторные анализы.

#### ***Травматические кератиты***

Инородные тела и частое попадание окалины при работе на токарном станке, могут вызвать кератит или эрозию роговицы, т.е. инфильтрат с дефектом эпителия. При этом появляется перикорнеальная инъекция, боль, светобоязнь. Но при удалении инородного тела, окалины и назначения антибиотиков (альбуцид, тетрациклиновая мазь) все явления проходят.

Удаление инородного тела: капают дикаин 0,5% 3 раза, затем инородное тело можно попытаться смыть раствором альбуцида или физиологическим раствором, или удалить копьём под щелевой лампой осторожно, легкими движениями. Назначить Альбуцид 20% 4 раза и 1% тетрациклиновую глазную мазь.

**Краевые кератиты** (рис. 7, 8) возникают у пожилых людей при заболеваниях век – мейбомитах. Толчком к появ-

лению кератита является микротравма. Лечение: если у больного мейбомит (рис. 9) – выдавливание гнойного отделяемого из желез; антибиотики в каплях, тетрациклиновая мазь и лечение конъюнктивита.

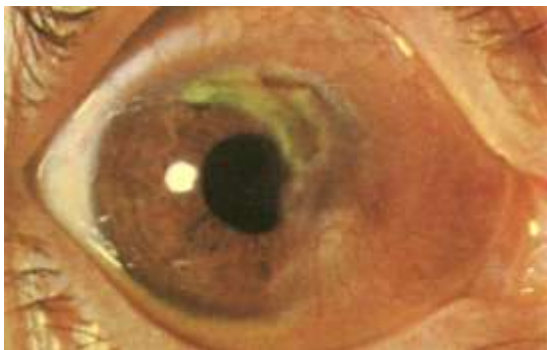


Рисунок 7. Краевая ползучая язва роговицы

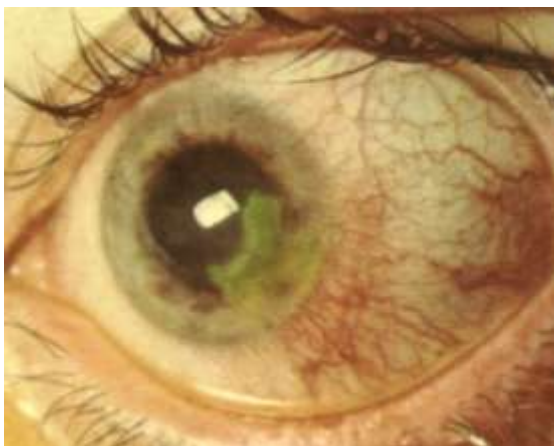

Рисунок 8. Краевой кератит

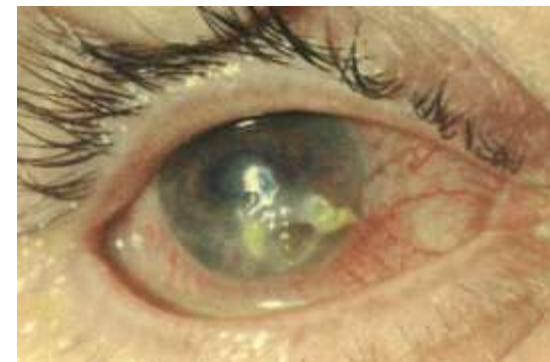


Рисунок 9. Мейбомиевый кератит, десметоцеле

**Герпетические кератиты.** Герпетический кератит встречается часто, составляя 55% от всех язвенных поражений роговицы. С герпетическим поражением связано более 60% случаев роговичной слепоты. При первой атаке офтальмогерпеса поражение роговицы захватывает поверхностные слои, при повторных рецидивах кератиты протекают более тяжело, захватывая более глубокие слои. Можно выделить следующие причины тяжелого течения герпетических кератитов:

- Интенсивное и длительное лекарственное лечение кортикостероидами, антибиотиками (аминогликозидами), противовирусными средствами (ИДУ), анестетиками;
- Наслоение вторичной инфекции (бактериальная, грибковая);

– Общий иммунодефицит.

**Вирус простого герпеса** (ВПГ) является причиной развития кератита у 50% взрослых и 70-80% детей. Распространение герпеса в последние годы связывают не только с широким использованием стероидных препаратов, но также с увеличением числа эпидемий гриппа, которые провоцируют вспышки вирусных поражений глаз.

Заражение ВПГ происходит в возрасте от 6 месяцев до 5 лет. В последующем ВПГ затихает и гнездится в ганглиях тройничного нерва, где может находиться долго, ничем себя не проявляя. В случаях переохлаждения, стресса, ультрафиолетового облучения вирус герпеса активизируется и проявляется герпетическим кератитом.

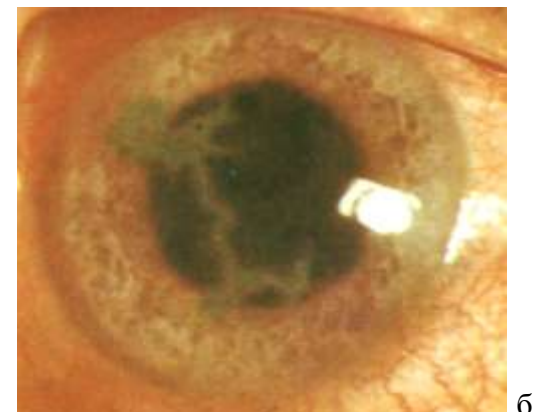
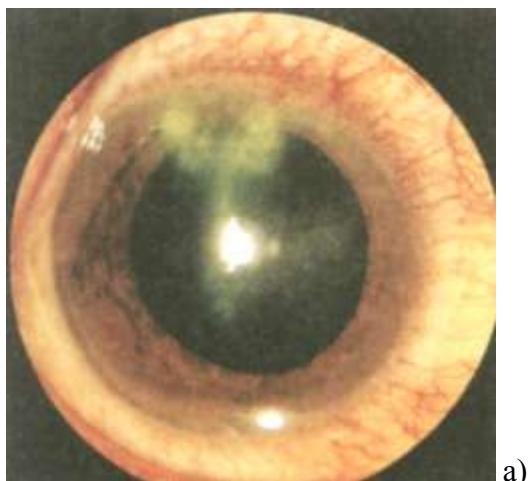

Рисунок 10 а, б. Древоподобный кератит

Наиболее частым проявлением герпетического кератита является **древоподобная форма** (рис. 10 а, б).

Начинается герпетический кератит с резко выраженной светобоязни, слезотечения, ощущения инородного тела и проявляется появлением мелких пузырьков в виде приподнятого эпителия. Пузырьки быстро лопаются, оставляя после себя эрозированную поверхность. Пузырьки располагаются по ходу нервов, образуя как бы веточку дерева, откуда и название – древоподобный кератит. Чувствительность роговицы снижена.

Острое начало заболевания сменяется вялым упорным течением на протяжении 3-5 недель. Древоподобный кератит может перейти в поверхностную, ландкартообразную форму кератита (рис. 11), но иногда и глубокую язву и будет называться **метагерпетическим кератитом** (рис. 12, 13).

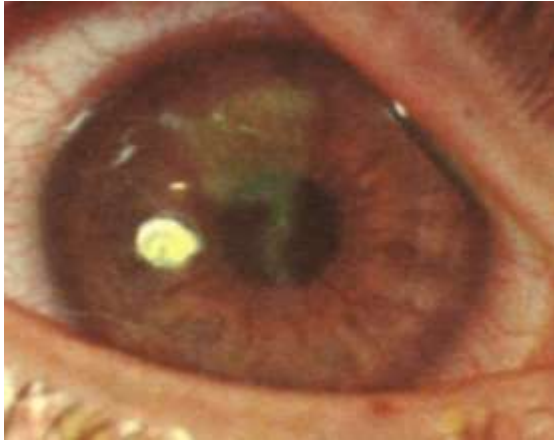


Рисунок 11. Поверхностный ландкартообразный кератит

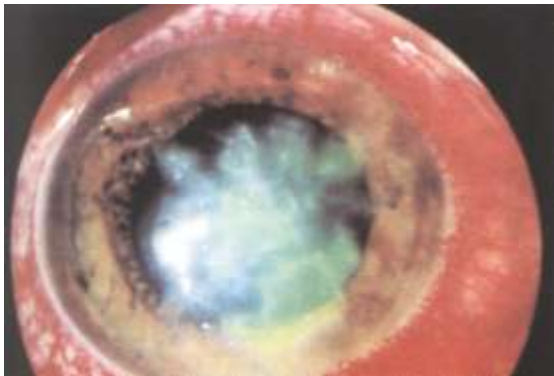


Рисунок 12. Метагерпетический кератит

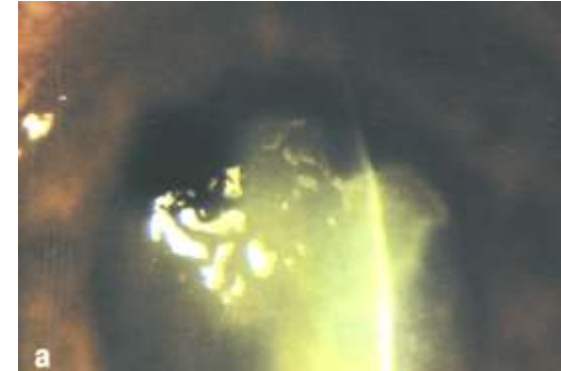

Рисунок 13. Метагерпетический кератоиридоциклит

Таким образом, герпетический кератит, как правило, связан с переохлаждением или перенесенным гриппом, нередко пузырьковые высыпания на верхней губе или крыльях носа. Наиболее характерен древовидный кератит, но может перейти и в глубокий метагерпетический. Характерно снижение чувствительности роговицы, торпидное длительное течение, часто рецидивирующее.

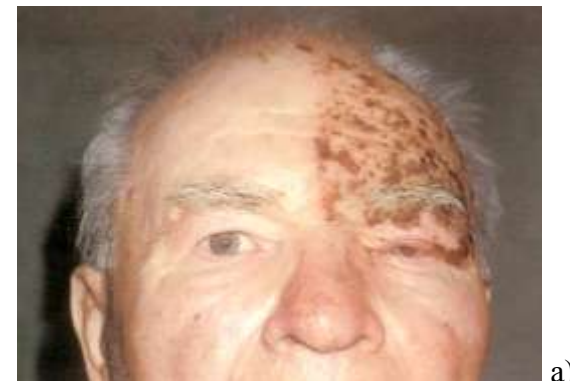Лечение герпетического кератита длительное и направлено на:

- Подавление жизнедеятельности вируса;
- Улучшение трофики роговиц;
- Ускорение эпителизации дефекта роговицы;
- Повышение местного иммунитета.

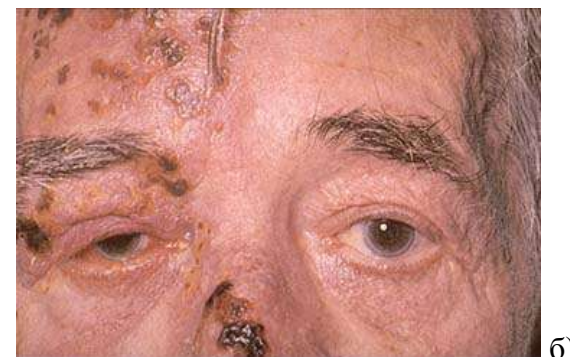В начале заболевания капают Керецид (Офтан-ИДУ) по 1 капле 8 раз в день до наметившегося улучшения (3-4 дня). С

появлением улучшения капают 6 раз, потом 4 и в конце 3 раза. Керещид токсичен (все, что вредно вирусу, вредно и здоровой клетке). Закладывают мазь Зовиракс 3% 5 раз в день или локферон 8 раз, возможно их сочетание; Валтрекс 500 мг 2 раза или зовиракс (ацикловир) по 200 мг 5 раз до 10 дней. Одновременно капают интерферон 8-10 раз до 10 дней, затем Полудан в каплях или в/м, витасик, тауфон 4% 5-6 раз в день, слеза натуральная 3 раза. Закладывают гели солкосерила и др. Витамин В<sub>6</sub>, аскорбиновая кислота внутримышечно. Иммуномодулирующая системная терапия (Тактивин, ликопид), антиоксиданты.

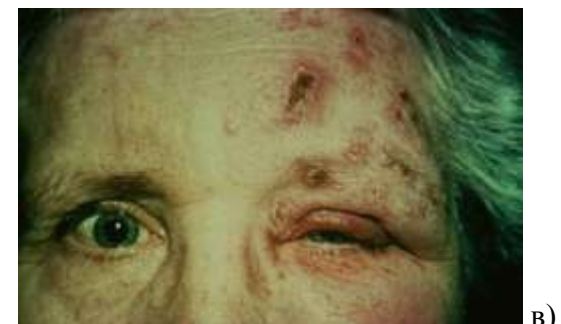**Вирус *Herpes zoster*.** Опоясывающий герпес является болезнью пожилых людей и пациентов с нарушениями иммунитета. Встречается в 2-3 случаях на 1000 населения. Заражение происходит контактным путем. Вирус в латентном состоянии находится в чувствительных ганглиях. Активизация сопровождается выраженным болевым синдромом и выраженной общей симптоматикой (рис. 14 а-г, рис. 15 а, б).



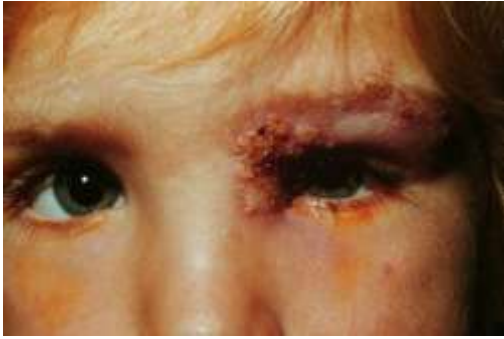а)



б)

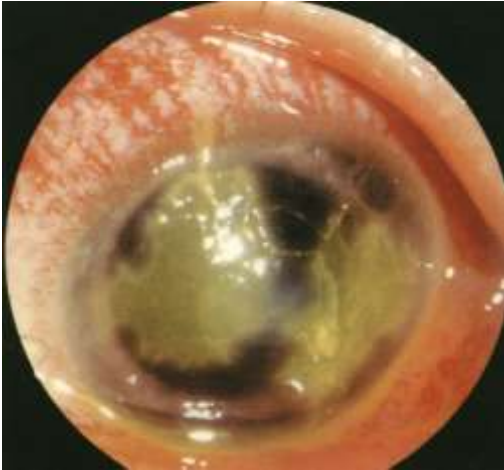

в)

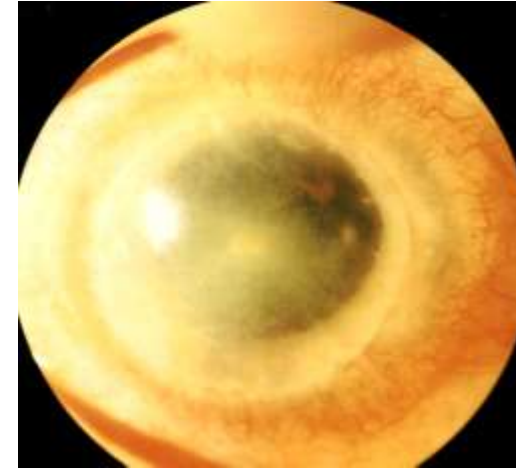


г)

Рисунок 14 а-г. Поражение кожи лица Herpes zoster



а)



б)

Рисунок 15 а, б. Кератит, вызванный Herpes zoster

**Особенности лечения при Herpes zoster.** Бривудин (Зостекс) внутрь 125 мг 3 раза в день более 7 дней. Фамцикловир (Фамвир зостер) внутрь 250-500 мг 3 раза в день более 7 дней. Ацикловир (Зовиракс) внутривенно 5-10 мг/кг 3 раза в день. Валацикловир (Валтрекс) внутрь.

**Грибковые кератиты** (кератомикозы) отличаются упорным течением и нередко приводят к грубому помутнению роговицы. Отмечается увеличение частоты грибковых язв роговицы, что связывают с ношением контактных линз, длительным применением антибиотиков, кортикостероидов. На месте эрозии появляется серовато-белый очаг с крошковатой рыхлой поверхностью. Часто гипопион, боль в глазу, но

перфорация роговицы отмечается редко. Диагноз подтверждается ростом колоний грибов на среде Сабуро.

**Противогрибковая терапия** язвы роговицы. Местно закапывают: амфотерицин-В 3-6 раз в день или 5% натамицин, раствор нистатина 50 тыс. Ед/мл или кетаконазол (суспензия), миконазол (мазь глазная). Внутрь: кетаконазол (низорал) по 200 мг 2 раза в день или флуконазол (дифлюкан) по 100 мг 1 раз в день 1 мес.

**Акантамебные кератиты.** Контактная коррекция становится более популярной: 1/6 населения использует КЛ как альтернативу очкам. Но при длительном и неправильном ношении КЛ иногда возникают акантамебные кератиты. Акантамеба свободно живет в окружающей среде и воде. Кератит развивается медленно и длится недели, месяцы. Выделяют 4 стадии акантамебного кератита.

**1-я стадия:** Поверхностный эпителиальный кератит. Жалобы: неприятные ощущения под верхним веком, легкое раздражение глаза. На роговице в центральной или парацентральной зоне округлый участок ограниченного эпителиального отека, легкая истыканность эпителия, что сопровождается некоторым снижением зрения.

**2-я стадия:** Поверхностный эпителиальный точечный кератит. Нарастает интенсивность помутнения. Более заметна

инфильтрация роговицы + мелкие выступающие беловатые или сероватые эпителиальные узелки. Становятся заметными нервные стволы в строме роговицы (радиальный кератоневрит).

**3-я стадия:** Стромальный кольцевой кератит. Пожирание акантамебами эпителиального покрова роговицы сопровождается воспалительной реакцией в поверхностных слоях ее стромы. Помутнение роговицы нарастает и расширяется за счет инфильтрации и отека стромы. Кератит приобретает кольцевидную форму. Наблюдается легкий ирит, боль в глазу.

**4-я стадия:** Язвенный акантамебный кератит. Нарастает разрушение стромы роговицы и образуется чаще поверхностная язва роговицы, ирит, иридоциклит, гипопион, редко склерит, нередко вторичная глаукома, катаракта. Возможна перфорация роговицы.

Диагноз подтверждается микроскопией с роговицы и посевом на специальную обедненную питательную среду.

**Антипаразитарная терапия** акантамебных кератитов. Местно капли антибиотики: окацин 0,3%, или тобрекс в сочетании с кетаконазолом, или 0,02% хлоргексидин, диоксидин 0,5%. Внутрь: кетаконазол (низорал) по 200 мг 2 раза в день или итраконазол по 100 мг 2 раза в день.

Эффективная терапия акантамебных кератитов еще ждет своего решения. Ковалевская М.А и Дедова Ю.Н провели исследование. Они считают, что повреждения роговицы у носителей КЛ возникают у 42%. Всем делали посев, выявили микст-инфекцию: акантамеба, грибы, клебсиелла и др. Они применяли:

- Раствор «ОПТИ-ФРИ экспресс», который содержит бигуаниды, воздействующие на акантамебы;
- Тобрекс – многокомпонентный препарат, 5-6 раз в день 14-30 дней;
- Флуконазол парентерально по 100 мг 14-30 дней, Флуконазол капли 5 раз, НПВП.

Чем отличается *кератит* от *язвы роговицы*?

Кератит – это инфильтрат в поверхностных слоях роговицы. Язва роговицы – это дефект в глубоких и средних слоях стромы роговицы. Язву роговицы может вызвать любая инфекция: пневмококк, стафилококк, стрептококк, синегнойная палочка, вирус простого герпеса, грибковая инфекция и другая инфекция.

При травматических кератитах очень опасно присоединение инфекции, особенно пневмококка. Пневмококк вызывает язву роговицы с глубоким дефектом стромы, причем один край ее эпителизируется, а второй прогрессирует, он

подрытый, с желтоватым налетом. За несколько дней язва занимает большую площадь (рис. 16).

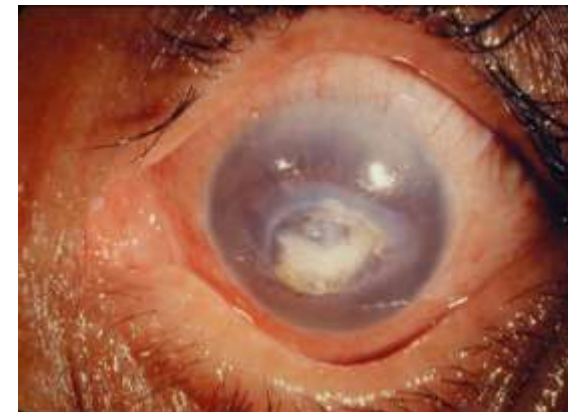
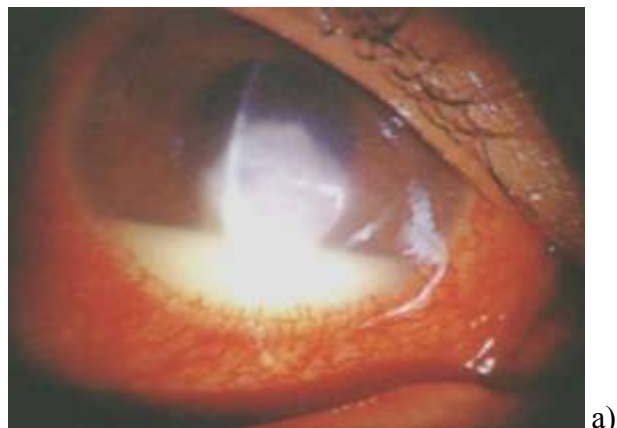
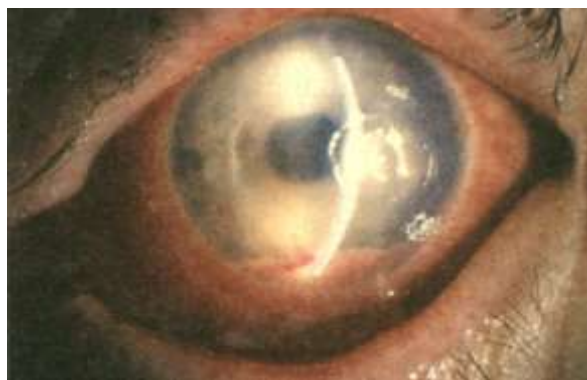


Рисунок 16. Язва роговицы, вызванная пневмококком

При язве роговицы пневмококковой этиологии часто вовлекается радужка и появляются симптомы иридоциклита. Нередко в передней камере появляется гипопион – гной (рис. 17 а, б) – и другие серьезные осложнения. Язва роговицы оставляет грубое помутнение, т.е. бельмо, и значительное снижение зрения.



а)



б)

Рисунок 17 а, б. Язва роговицы и гипопион

**Лечение язвы роговицы.** При наличии язвы роговицы нужно сделать посев на микрофлору и чувствительность к антибиотикам. Местно – гентамицин 0,25% (капли) или окацин 0,3%, ципромед 0,3% 6 раз в день и гентамицин под конъюнктиву 20 мг. Закапывают атропин 1% или цикломед 1% – расширяют зрачок, чтобы он не припаялся к передней поверхно-

сти хрусталика. Антибиотики: гентамицин, клафоран внутримышечно.

Стероидные препараты назначают в период рассасывания, когда идет эпителизация роговицы. В это время назначают комбинированные препараты, содержащие антибиотик и глюкокортикоид (Гаразон, Дексон-А), и препараты, способствующие эпителизации роговицы и улучшающие трофику: тауфон 4%, баларпан, 20% гель солкосерила или актовегина, корнерегель 5% 6 раз в день.

Язва роговицы, вызванная **стафилококком, стрептококком**. Стафилококк часто сочетается с хроническим блефаритом, конъюнктивитом. Очаг инфильтрата ограниченный, изъязвляется постепенно, раздражение глаза умеренное, явления ирита слабо выражены. При язве роговицы, вызванной стрептококком, воспалительный процесс более выраженный, язва прогрессирует.

**Лечение** язвы роговицы, вызванной стрептококком и стафилококком. Местно капли: тобрекс 0,3%, окацин 0,3%, колбиоцин, витабакт 0,05%, сульфацил натрия 20% 6-8 раз в день. Парабульбарно инъекции: гентамицин 20 мг, тобрамицин, амикацин. Системно: максаквин, сифлокс, эритромицин, доксициклин, азитромицин, цефазолин. Витамины группы В, антиоксиданты.

Язва роговицы, вызванная *синегнойной палочкой*.

Синегнойная инфекция представляет наибольшую опасность потери зрения. Четко выделяются две причины синегнойной язвы:

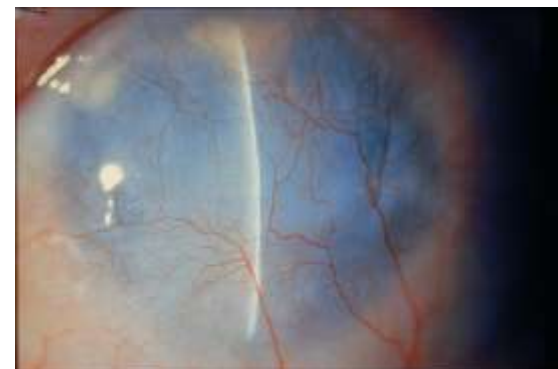
- Травматические повреждения роговицы, в том числе при ношении контактных линз;
- Длительное течение герпетических кератитов и дистрофий роговицы при нерациональном применении кортикостероидов, антибиотиков.

При синегнойной инфекции язва развивается бурно, с обильным гнойным отделяемым, светобоязнью, болью, гипопионом. Возможна перфорация роговицы и исход в бельмо (рис. 18 а, б).

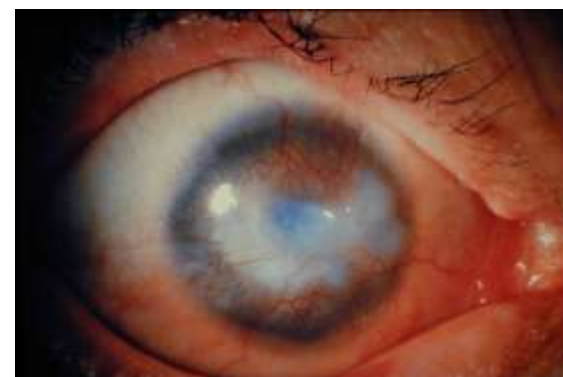**Лечение синегнойной язвы роговицы.** Местно: тобрекс 1-е сутки первые 2 часа каждые 15 мин, затем до конца суток через час, второй день через 2 часа, третий день и дальше – через 3 часа. Окацин 0,3% достаточно 6 раз в день или гентамицин 0,25% + полимиксин также 6 раз в день. Парабульбарно: тобрамицин, гентамицин или амикацин. Системно таблетки максаквин, сифлокс или инъекции гентамицина, тобрамицина, цефотаксима, цефтазидима.

Ю.Ф. Майчук предлагает схему лечения синегнойной язвы роговицы: ципромед 0,3% 6-8 раз в день 3 дня, затем че-

рез 3 часа; тобрекс 2 капли 6 раз первые 3 дня, затем 4 раза и к концу лечения 2 раза; тобрамицин парабульбарно. Дополнительно: опатанол 3 раза (противоаллергический), натуральная слеза, Дикло-Ф (НПВП) 3 раза. Системное лечение: Таваник (левофлоксацин) и кларитин 10 мг .



а)



б)

Рисунок 18 а, б. Тотальное васкуляризированное бельмо роговицы

---

---

## Заболевания склеры

**Строение склеры.** Склера – наружная (фиброзная) капсула глаза белого цвета или слегка голубоватая, имеющая форму полого шара. Спереди склера граничит с роговицей. Задняя часть наружной капсулы глаза истончена и продырявлена наподобие решетки, через которую в мозг уходят пучки зрительных волокон.

Склера имеет поверхностный эписклеральный слой, он рыхлый. Собственных сосудов в склере очень мало. Изнутри к склере прилежит сосудистая оболочка глаза. Склера выполняет функцию наружного каркаса глаза и служит опорой для внутренних оболочек глаза.

**Патология склеры.** Различают две формы воспаления склеры:

- Поверхностная (*эписклерит*);
- Глубокая (*склерит*).

**Эписклерит** (рис. 19). Ограниченное воспаление поверхностного слоя склеры вблизи лимба. Клинически эписклерит характеризуется образованием плоских узелков округлой формы вблизи лимба. Узелки покрыты не спаянной с ними гиперемированной конъюнктивой с фиолетовым оттенком в области открытой глазной щели.

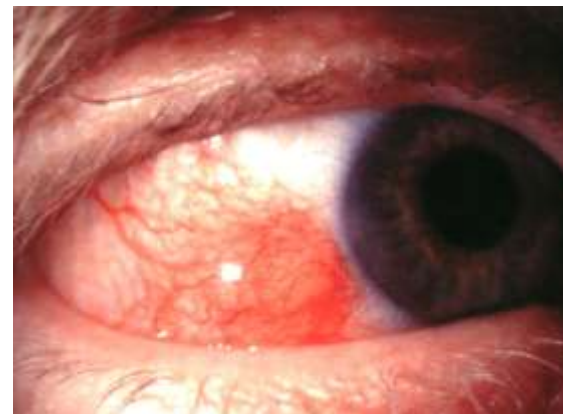

Рисунок 19. Эписклерит

В большинстве случаев эписклерит проходит без лечения. Применяют кортикостероиды местно: глазные капли Дексапос, Максидекс, Офтан-дексаметазон, гидрокортизоновая глазная мазь – или нестероидные капли: Накло-Ф 3-4 раза.

**Склерит** – тяжелое воспаление глубоких слоев склеры, сопровождающееся выраженной болью, при которой существует опасность разрушения склеры. Заболевание развивается на фоне общей иммунной патологии, чаще у женщин. В 50% случаев склерит двусторонний.

Начало заболевания постепенное, в течение нескольких дней. Глазное яблоко болезненное при пальпации. Пораженные участки имеют темно-красную окраску с фиолетовым оттенком, нередко окружают всю роговицу. Конъюнктивa спаяна с пораженным участком.

Склериты делят по анатомическому признаку на *передние* и *задние*. Среди *передних* склеритов различают следующие клинические формы:

- Диффузный узелковый (рис. 20);
- Некротизирующий (более редкий).

Некротизирующий склерит чаще протекает с воспалительной реакцией – склеромаляция. Некротизирующий склерит без воспаления чаще развивается при длительно существующем ревматоидном артрите, протекает безболезненно. Склера постепенно истончается, образуется стафилома склеры (рис. 21), через которую просматривается прилегающая сосудистая оболочка. При малейшей травме легко может наступить разрыв склеры.

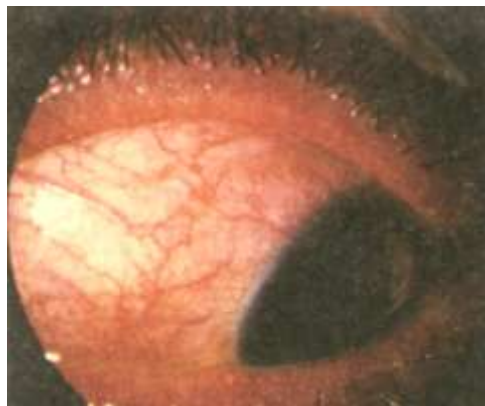

Рисунок 20. Передний диффузный склерит

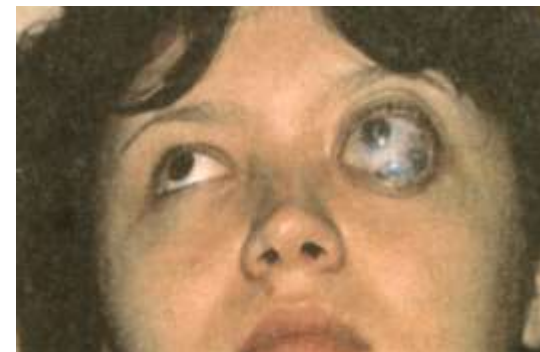

Рисунок 21. Стафилома склеры

*Задний склерит* наблюдается редко. Развивается при общих заболеваниях (ревматизм, туберкулез) и часто осложняется кератитом, катарактой, иридоциклитом. Жалобы на боль в глазу, обнаруживается напряженность глаза, иногда ограничение его подвижности, экссудат, отслойка сетчатки. Эхография и томография выявляют истончение склеры в заднем сегменте глаза.

*Лечение склерита.* Местно применяют кортикостероиды – капли Дексапос, Максидекс, Дексаметазон, а также Накло-Ф, внутрь индометацин, диклофенак. При некротизирующем склерите, рассматриваемом как глазное проявление системного заболевания, необходима иммуносупрессивная терапия.

---

---

## Контрольные вопросы

1. *Какие функции выполняет роговая оболочка?*
2. *Каковы источники питания роговицы?*
3. *Какие основные субъективные симптомы кератита вы знаете ?*
4. *Каковы наиболее важные объективные симптомы кератита?*
5. *Какая инфекция чаще вызывает ползучую язву роговицы?*
6. *Какое лечение следует назначить при ползучей язве роговицы?*
7. *Какова частота герпетических поражений роговицы? Перечислите виды послепервичных герпетических кератитов.*
8. *Какие лекарственные средства применяют для лечения герпетических кератитов?*
9. *Чем отличается кератит от язвы роговой оболочки?*
10. *Что такое эписклерит и склерит?*

## ОТВЕТЫ

1. Роговица (роговая оболочка) является главной оптической средой и частью наружной капсулы глаза.
2. В питании роговицы принимают участие краевая петлистая сеть, влага передней камеры, слеза и кислород воздуха.
3. Субъективные симптомы кератита – светобоязнь, слезотечение, блефароспазм, боль в глазу, ощущение инородного тела. Этот симптомокомплекс получил название роговичного синдрома. При расположении патологического процесса в центре роговицы появляются жалобы на снижение зрения.
4. Объективные симптомы кератита – перикорнеальная или смешанная инъекция глазного яблока, нарушение прозрачности и целостности роговицы, вращение сосудов и расстройство чувствительности.
5. Причиной развития ползучей язвы роговицы является бактериальная инфекция, наиболее часто – пневмококки, стафилококки, стрептококки, синегнойная палочка, диплобацилла Моракса-Аксенфельда.
6. Интенсивное местное и общее лечение ползучей язвы проводится в условиях стационара. Местно назначают антибиотики широкого спектра действия и сульфаниламиды

в виде капель, мазей и лекарственных пленок: 0,3% раствор гентамицина, 0,3% раствор тобрекса, 0,3% раствор ципромеда, 0,3% раствор окацина, 0,3% раствор нормакса, витабакт 6-8 раз в день, 30% раствор сульфацила натрия 5-6 раз в день, 10% раствор сульфапиридазина натрия. При тяжелом течении антибиотики дополнительно вводят субконъюнктивально. Для создания покоя радужки используют мидриатики. Общее лечение – антибиотики широкого спектра действия внутрь или внутримышечно в сочетании с приемом сульфаниламидов внутрь. При выраженном отеке роговицы показаны поливитамины, осмотерапия. Эффективно комплексное лечение — сочетание антибиотиков, иммуномодуляторов и ингибиторов протеолиза (инстилляцией контрикала по 5000 ЕД/мл или гордокса по 10 000 ЕД/мл). В тяжелых случаях, когда воспалительный процесс не ослабевает, показана криоапликация язвы. При замедленном рассасывании гипопиона рекомендуется вскрытие передней камеры с выведением гноя и промыванием растворами антибиотиков.

7. Герпес является причиной развития кератитов у 50% взрослых больных и у 70-80% больных детей. Послепервичные герпетические кератиты развиваются преимущественно у взрослых на фоне латентной вирусной инфек-

ции. Выделяют везикулезный, древовидный, краевой – поверхностные формы и метагерпетический, интерстициальный и дисковидный – глубокие стромальные формы.

8. Для лечения герпетических кератитов применяют противовирусные средства. Местно назначают инстилляцию 0,1% раствора керецида 6-8 раз, 0,1% раствора дезоксирибонуклеазы 4-5 раз в день, 0,1% раствора госсипола 5-6 раз в день, а также 0,05% бонафтоновую мазь, 3% мазь ацикловира (зовиракс), 0,25-0,5% флореналевую, 0,5% теброфеновую, 0,25% оксолиновую мази 3 раза в день. Лечение начинают с одного препарата или комбинации нескольких. При отсутствии положительной динамики через 7-10 дней препараты заменяют. Используют интерферон (инстилляцией 5-6 раз в день, субконъюнктивально 0,3-0,5 мл всего 10-20 инъекций) и интерфероногены – пирогенал, полудан (в каплях, субконъюнктивально, внутримышечно), полиакриламид, полиглюкин, гамма-глобулин (инстилляцией 6-8 раз в день, субконъюнктивально 0,3-0,5 мл и внутримышечно 3-5 мл 4-5 инъекций с интервалом 2-3 дня), иммуностимуляторы и иммуномодуляторы. Для стимуляции репаративных процессов местно используют 0,1% раствор индоколлина, 20% гель солкосерила или актовегина, этаден, витасик. После стихания острого процесса при отсутствии

дефектов эпителия применяют кортикостероиды в малых и очень малых дозах. Для борьбы с вторичной инфекцией используют антибиотики, сульфаниламиды, при вирусемии назначают ацикловир внутрь или внутривенно. В случаях тяжелого затяжного язвенного процесса в роговице показана лечебная кератопластика под прикрытием противовирусной терапии.

9. Кератит – это инфильтрат в поверхностных слоях роговицы. Язва роговицы – это дефект в средних и глубоких слоях стромы роговицы. Язва роговицы протекает тяжелее и оставляет после излечения грубое помутнение – бельмо.
10. Эписклерит – ограниченное воспаление поверхностного слоя склеры вблизи лимба. Чаще процесс односторонний. Склерит – тяжелое воспаление глубоких слоев склеры, при котором существует опасность разрушения склеры. Заболевание развивается на фоне общей иммунной патологии, чаще у женщин. В 50% случаев склерит двусторонний.

---

---

## Литература

1. Алексеев В.Н., Садков В.И., Куглеев М.А. и др. Вопросы офтальмологии в практике семейного врача. М., 2001. – 96 с.
2. Алексеев В.Н., Садков В.И., Мартынова Е.Б., Медведникова Т.Н. Диагностические исследования и лечебные манипуляции при глазной патологии. Учебное пособие. СПб., 2000. – 36 с.
3. Глазные болезни. Учебник / Под ред. В.Г. Копаевой. М., 2002. – 560 с.
4. Должич Г.И. Глазные болезни в вопросах и ответах. – Ростов-на-Дону, 2000.
5. Каспаров А.А. Офтальмогерпес. М.: Медицина, 1994.
6. Национальное руководство по офтальмологии / Гл. ред. проф. Э.С. Аветисов, проф. Е.А. Егоров, проф. Л.К. Мошетова, проф. В.В. Нероев, проф. Х.П. Тахчиди. – М., 2008. – 944 с.
7. Офтальмология в вопросах и ответах: учеб. пособие / под ред. Х.П. Тахчиди. – М.: ГЭОТАР-Медиа, 2009. – 336 с.
8. Офтальмология. Клинические рекомендации / Под ред. Мошетовой Л.К., Нестерова А.П., Егорова Е.А. – 2-е изд., испр. и доп. – М.: ГЭОТАР-Медиа, 2009. – 352 с.
9. Рациональная фармакотерапия в офтальмологии. Руководство для практикующих врачей / Под ред. Е.А. Егорова. М., 2004. – 954 с.
10. Сомов Е.Е. Герпетические и эпидемические вирусные кератоконъюнктивиты. – СПб.: Изд. ПМИ, 1996. – 48 с.